Министерство здравоохранения и социального развития
Государственное образовательное учреждение дополнительного
профессионального образования

РОССИЙСКАЯ МЕДИЦИНСКАЯ АКАДЕМИЯ
ПОСЛЕДИПЛОМНОГО ОБРАЗОВАНИЯ

М.М. Дамиров

Радиоволновая технология в лечении патологии шейки матки

пособие для врачей

Москва, 2010

Министерство здравоохранения и социального развития
Государственное образовательное учреждение дополнительного профессионального образования

РОССИЙСКАЯ МЕДИЦИНСКАЯ АКАДЕМИЯ ПОСЛЕДИПЛОМНОГО ОБРАЗОВАНИЯ

УТВЕРЖДАЮ

Проректор по учебной работе
член.-корр. РАМН, профессор
_____ И.В.Поддубная
«29» января 2010 г.

Радиоволновая технология в лечении патологии шейки матки

пособие для врачей

Москва, 2010

Утверждено
на Ученом Совете
ГОУ ДПО РМАПО
«26» января 2010 г.
Ученый секретарь Совета:
Профессор _____ Л.М.Савченко

Утверждено
на Ученом Совете
педиатрического факультета
«_____» _____ 2010 г.
Декан педиатрического факультета:
Профессор _____ М.И.Пыков

АННОТАЦИЯ

В пособии для врачей освещены теоретические вопросы радиоволновой хирургической технологии. Также освещены технические характеристики применяемых в клинической практике радиохирургических приборов. Описываются особенности работы на радиохирургическом оборудовании, техника безопасности, показания и противопоказания к использованию данного метода в гинекологической практике, необходимое клиническое обследование больной перед проведением радиохирургических операций, сроки их проведения, обезболивание. Представлены методы радиохирургического лечения при наиболее часто встречающихся заболеваниях шейки матки. Показано, что применение радиохирургического метода расширяет возможность оказания высококвалифицированной медицинской помощи.

Пособие предназначено для врачей акушеров-гинекологов амбулаторно-поликлинического и стационарного профиля.

Пособие для врачей подготовлено **доктором медицинских наук, профессором М.М. Дамировым.**

ISBN 978-5-7249-1447-5

© М.М.Дамиров

Для меня нет интереса знать что-либо, хотя бы и самое полезное, если только я один буду знать это. Если бы мне предложили высшую мудрость под непременным условием, чтобы я молчал о ней, я бы отказался.

Л.Сенека

В последние годы в нашей стране реализуются четыре приоритетных национальных проекта, направленных на повышение качества жизни людей и социальное благополучие общества. Национальный проект «Здоровье» ориентирован на повышение качества и доступности медицинской помощи, на улучшение условий труда медицинских работников. Реализация проекта «Здоровье» предполагает усиление первичной медико-санитарной помощи, совершенствование профилактики, раннее выявление заболеваний и повышение доступности высокотехнологичных видов медицинской помощи. В этих условиях для применения в клинической практике инновационных технологий большое значение имеет расширение знаний медицинских работников и их соответствие требованиям дня.

В настоящее время одним из основных направлений развития отечественного здравоохранения стало реформирование действующей системы амбулаторно-поликлинической помощи населению с целью повышения качества медицинского обслуживания, но при существенном снижении нормативов пребывания больной в стационаре. Одним из реальных проявлений этой тенденции явилось появление стационаров одного дня, в которых оказывается полный объем современных малоинвазивных операций, в том числе гинекологического профиля.

В последние годы для лечения доброкачественных заболеваний шейки матки применяется принципиально новая медицинская технология – радиоволновая хирургия, которая позволяет выполнять многие операции не в стационарных, а в амбулаторных либо стационарзамещающих отделениях.

Заболевания шейки матки, влагалища и вульвы – наиболее часто встречающиеся гинекологические заболевания, с которыми постоянно приходится иметь дело практическим врачам, особенно работающим в женских консультациях. В амбулаторной практике шейка матки, в силу своей доступности, является одним из основных объектов для обследования и лечения.

Следует заметить, что в нашей стране заболеваемость раком шейки матки до 1992 года постепенно снижалась, однако в последние годы наблюдается существенный рост частоты как доброкачественных, так и злокачественных заболеваний шейки матки. Рак шейки матки (РШМ) занимает второе место среди всех локализаций гинекологического рака, уступая только раку молочной железы [7]. В нашей стране ежегодно диагностируется более 470 тысяч новых случаев заболевания, что составляет 14,2% от числа всех злокачественных новообразований у женщин [20, 39]. В 2006 году данная патология была диагностирована у 204 больных на 100 тыс. женского населения страны, причем позднее выявление заболевания (III – IV стадии) было отмечено в 38,9% случаев [36, 38]. Обозначилась тенденция роста заболеваемости РШМ у женщин репродуктивного возраста: за последние 15 лет у женщин этого возраста заболеваемость РШМ увеличилась более чем в 2 раза [40, 43]. Так, с 1993 по 2008 годы прирост частоты заболеваемости РШМ у женщин в возрасте до 29 лет составляет около 150% [37]. В нашей стране от данной патологии ежегодно умирают более 6 тысяч женщин (4,7% больных злокачественными опухолями) [19, 38].

Одной из важнейших проблем практической гинекологии является тщательный отбор, адекватная терапия и грамотное диспансерное наблюдение пациенток с доброкачественными заболеваниями шейки матки. Общеизвестно, что процесс канцерогенеза является многостадийным и доклиническое существование опухоли обычно длится годами [3]. У большинства больных РШМ заболевание не возникает в течение одного – двух месяцев, а проходит через прогрессирование различных доброкачественных заболеваний шейки матки. Согласно концепции о прогрессии опухолей, сформулированной J.Foulds в 1962 – 1964 гг., морфологическая прогрессия опухолей происходит поэтапно («step-by-step»), начиная от легкой дисплазии до инвазивного рака, проходя при этом все стадии онкогенеза.

В последние годы было установлено, что одним из важнейших факторов канцерогенеза шейки матки является инфицирование женщин вирусом папилломы человека (ВПЧ). Длительное персистирование ВПЧ способствует развитию злокачественных эпителиальных поражений шейки матки [1, 14, 15, 22, 27, 33]. Разные типы ВПЧ были выявлены в 99,7% биоптатов, взятых у больных РШМ, как при плоскоэпителиальных карциномах, так и при аденокарциномах. В настоящее время известно более 120 типов ВПЧ. Все типы ВПЧ разделены на две группы: высокого и низкого онкогенного риска.

К группе высокого онкогенного риска относятся типы вируса 16, 18, 31, 33, 45. Частота обнаружения ДНК онкогенных типов ВПЧ при цервикальной интраэпителиальной неоплазии (CIN) I степени составляет 25%, тогда как при CIN II и CIN III – 80 и 88% соответственно [19, 29, 40].

С признанием центральной роли ВПЧ в патогенезе РШМ было показано, что CIN – это не единое заболевание, оно отражает 2 биологических процесса: продуктивную ВПЧ-инфекцию и истинные предраковые состояния [6, 19, 28].

В настоящее время единственный путь сохранить жизнь и здоровье тысячам женщин – это профилактика РШМ. Она включает в себя проведение первичной и вторичной профилактики.

Первичная профилактика – это система мер по выявлению факторов риска развития РШМ и их устранению. В нее входит пропаганда здорового образа жизни, борьба с курением, использование барьерных методов контрацепции, профилактика и выявление факторов риска распространения инфекций, передающихся половым путем, разработка и внедрение профилактических вакцин. Факторами риска возникновения и развития предрака и РШМ являются: раннее начало половой жизни, наличие большого числа половых партнеров, аборт и/или роды в молодом возрасте.

Вторичная профилактика – это проведение цервикального скрининга, т.е. обследование всех женщин с целью выявления и своевременного лечения доброкачественных и предраковых заболеваний шейки матки. Следует заметить, что сохраняющаяся высокая частота этой гинекологической патологии в б льшей степени связана с недостаточно частой обращаемостью женщин и в м ньшей степени – с трудностями цитологической диагностики и выбором неадекватных методов обследования и лечения доброкачественных и предраковых заболеваний шейки матки. Поэтому одним из основных направлений в диагностике РШМ является более широкое внедрение скрининговых программ, особенно в группах риска. Оптимизация методов диагностики и лечения доброкачественных заболеваний шейки матки является одной из важнейших проблем гинекологии, конечной целью которой является предупреждение их прогрессирования в пре- и инвазивный РШМ. Показано, что качественный скрининг женщин в возрасте 25 – 64 лет может привести к снижению заболеваемости и смертности от РШМ на 84% [29, 39].

Практическое здравоохранение располагает различными методами лечения доброкачественных заболеваний шейки матки.

Наиболее эффективными и распространенными являются способы, в основе которых лежит использование в качестве лечебного воздействия методов электро- и диатермокоагуляции, криотерапии, лазерного излучения [6, 8, 12, 15, 16, 33, 41]. Вместе с тем клиническая практика свидетельствует об определенных отрицательных свойствах каждого из этих методов, что побуждает к поиску более совершенных технологических методов воздействия.

Анализируя применяемые методы лечения доброкачественных заболеваний шейки матки, следует заметить, что в нашей стране до последнего времени наиболее широко применялись электрохирургические аппараты с выходной частотой не более 1,76 МГц. Терапевтический эффект этого вида энергии в подлежащих тканях основан на том, что высокочастотный ток вызывает локальный нагрев и коагуляцию в месте соприкосновения активного электрода с тканью, причем крайне сложно проконтролировать глубину коагуляции [18]. Следствием этого является образование в зоне электровоздействия грубой рубцовой ткани, в дальнейшем приводящей к деформации шейки матки.

Результаты экспериментальных исследований изучения степени и характера повреждающего действия низкокочастотных электрохирургических методик при оценке 500 препаратов стенки маточного рога крыс показали, что применение электрической энергии обеспечивало надежный гемостаз в подлежащих тканях [42]. Однако за счет обширной зоны поражения с коагуляцией прилегающих тканей был диагностирован выраженный некроз с вторичным заживлением и образованием соединительно-тканного рубца в пределах мышечной и серозной оболочек [42]. Отмечено, что генерация тепла происходит внутри самой коагулируемой ткани. Было показано, что при применении электрохирургического метода воздействия в подлежащих тканях возникает термическое расплавление тканей, повреждение которых может быть сопоставимо с ожогом II – III степени [18, 42].

Многолетний клинический опыт врачей нашей страны подтвердил приведенные выше экспериментальные данные, которые свидетельствуют о серьезных проблемах, связанных с применением электрохирургических методов лечения доброкачественных заболеваний шейки матки. Они связаны с поражающим действием электрического тока на подлежащие ткани: возникающее в послеоперационном периоде кровотечение из-под струпа; обострение хронического воспалительного процесса в придатках матки; синдром «коагулированной шейки»; нарушение трофических процессов в подвергнутых

локальному воздействию тканях, стенозы и стриктуры цервикального канала; рубцовые изменения тканей шейки матки; значительное возрастание частоты оперативного родоразрешения после применения данного метода лечения патологии шейки матки [17, 18] (Рис. 1, 2). Кроме того, при использовании электрохирургических методов лечения патологии шейки матки, одним из серьезных недостатков этого метода является не всегда удовлетворительное качество удаленных тканей вследствие их чрезмерного термического повреждения. Следует также учитывать, что после диатермокоагуляции шейки матки у 46 – 55% больных развивается имплантационный эндометриоз [15]. Частота рецидивов после проведения данного метода лечения у больных с доброкачественными заболеваниями шейки матки составляет около 55% [17].

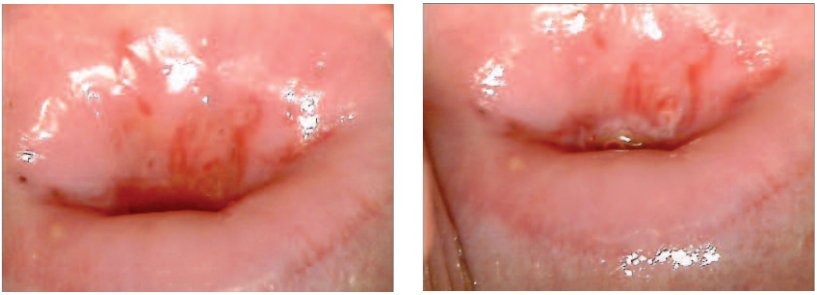

Рис. 1. Шейка матки после применения электрохирургических методов лечения.

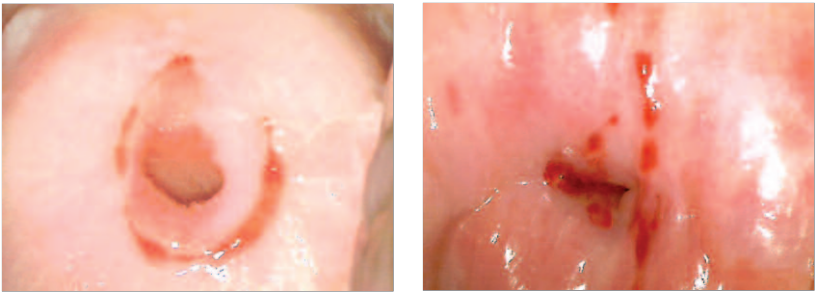

Рис. 2. Субэпителиальные сосуды вокруг наружного зева после применения электрохирургических методов лечения.

Одним из наиболее рекламируемых методов лечения патологии шейки матки является применение высокоэнергетического лазерного излучения (СО2-лазеры, аргоновый, гольдмиевый, калий-титан-фосфатный). Следует заметить, что появившиеся в последние годы результаты экспериментального изучения заживления операционных ран после применения высокоэнергетического лазерного излучения заставили пересмотреть возможности его столь широкого применения в лечении больных с доброкачественными заболеваниями шейки матки.

Основа воздействия лазерных аппаратов – тепловой эффект, за счет которого происходят разрез и коагуляция тканей. Поэтому к недостаткам применения СО2-лазера при лечении доброкачественных заболеваний шейки матки следует отнести значительный перегрев окружающих тканей и большие зоны краевого некроза. Во многом это связано с тем, что в тканях шейки матки в результате воздействия высокоэнергетического лазерного излучения происходит повышение температуры свыше 5000С, приводящее к необратимой денатурации белковых структур [12, 18, 51]. Проведение лазерной вапоризации на фоне воспалительных заболеваний существенно замедляет эпителизацию раневой поверхности и ухудшает процесс регенерации ткани [42].

При применении СО2-лазера в лечении доброкачественных заболеваний шейки матки следует учитывать результаты комплексных экспериментальных исследований, полученных А.Б. Давыдовым и соавт. [10] при воздействии СО2-лазера на подлежащие ткани. Анализ результатов гистологического изучения состояния тканей, подвергнутых лазерному воздействию, показал, что в подлежащих тканях вначале возникает первичный некроз с дегидратацией, компрессионной деформацией и вакуолизацией мумифицированной ткани [10]. В дальнейшем в зоне циркуляторных расстройств формируется вторичный дисциркуляторный некроз с выраженной зоной демаркационного воспаления, который завершается трансформацией зоны лазерного воздействия в рубцовую ткань.

Аналогичные данные были получены в ходе эксперимента на маточных рогах крысы, при котором было установлено, что при воздействии СО2-лазера на ткани происходит испарение клеточных структур с формированием зоны коагуляционного некроза на границе с окружающими тканями [42]. Через 2 месяца после лазерного воздействия в стенке маточного рога наблюдался сформированный рубец. Результаты исследования на экспериментальных животных и опыт клинического применения свидетельствуют об обширных зонах теплового поражения после лазерного воздействия не только

подлежащих тканей, но и краев операционной раны, сравнимых с ожогом II – III степени. Обобщая вышеперечисленные данные, это является одной из серьезных причин, ограничивающих применение данного метода в лечении доброкачественных заболеваний шейки матки, особенно у нерожавших женщин.

Все сказанное выше объясняет интерес клиницистов к разработке и внедрению инновационных методов лечения доброкачественных заболеваний шейки матки, направленных не только на ликвидацию патологического процесса, но и обеспечивающих сохранение анатомо-функциональной структуры органа после инвазивного вмешательства.

Не преуменьшая роли традиционных (клинических, кольпоскопического и онкоцитологического) методов обследования, профилактика, ранняя диагностика и лечение доброкачественных заболеваний шейки матки могут быть оптимизированы с помощью более широкого внедрения в клинической практике метода радиоволновой хирургии.

Радиоволновая хирургия – это атравматичный метод разреза и коагуляции мягких тканей без их разрушения. Эффект разреза достигается при помощи тепла, выделяемого при сопротивлении тканей проникновению высокочастотных радиоволн. Радиосигнал, передаваемый активным электродом, вызывает дегидратацию клеток и, как следствие, рассечение тканей либо их коагуляцию (в зависимости от формы волны). Крайне важной особенностью радиоволнового воздействия является то, что активный электрод, оказывающий непосредственное воздействие на подлежащие ткани, при этом сам не нагревается (соответственно нет термического воздействия на окружающие ткани).

В физике радиочастотным считается диапазон от 100 кГц до 105 МГц, так как именно в нем осуществляется радиовещание. В клинической практике применяются различные электрохирургические аппараты, генерирующие электромагнитные волны в данном диапазоне, однако многочисленные исследования показали, что оптимальной для применения в хирургии является частота 3,8 – 4,0 МГц [12, 24].

Первый радиоволновой хирургический генератор «Сургитрон™» с рабочей частотой 3,8 – 4,0 МГц («Ellman International, Inc.», США) был запатентован американским хирургом-стоматологом Ирвингом Эллманом (Irving Ellman) в 1973 году. Именно доктор И. Эллман применительно к своему изобретению ввел в обиход термин «радио-

волновая хирургия». Спустя несколько десятилетий появились и другие приборы, называемые также радиоволновыми, в частности аппараты «ФОТЕК» (рабочая частота 2,64 МГц, Россия), «radioSURG 2200» (рабочая частота 2,2 МГц, Германия) и другие.

Следует учитывать, что применяемые в клинической практике приборы, позиционирующие себя как радиоволновые, но работающие на более низких частотах, по-разному воздействуют на подлежащие ткани. Поэтому нельзя обобщать механизмы влияния на ткани различных приборов мегагерцового диапазона, так как эффект от воздействия на биологические ткани радиоволн с частотой в 3,8 – 4,0 МГц будет совершенно другой.

Более 15 лет автор данного пособия проводит лечение больных с различной патологией шейки матки, влагалища и вульвы с помощью лазерных, электрохирургических, криогенных и радиоволновых методик. Одним из наиболее часто применяемых автором в клинической практике методов лечения различных заболеваний шейки матки является радиоволновой, который выполняется на аппарате «Сургитрон™». Данный прибор представляет собой генератор высокочастотных электрических волн, излучаемых с переменной мощностью и постоянной частотой в 3,8 – 4,0 МГц. Существует несколько модификаций радиоволнового хирургического генератора «Сургитрон™». Наиболее распространенными являются «Сургитрон ЕМС» (регистрационное удостоверение № ФСЗ 2008/02473 от 15.08.08) и «Сургитрон DF 120» (регистрационное удостоверение № ФС 2005/943 от 15.07.05)

Приборы состоят из собственно генератора, имеющего панель управления, пассивного электрода (антенной пластины) и набора различных активных электродов с наконечником (Рис. 3)

А

Б

Рис. 3. Радиоволновые хирургические генераторы «Сургитрон™»
А – модель «Сургитрон ЕМС», Б – модель «Сургитрон DF 120»

Радиохирургический прибор «Сургитрон ЕМС» работает на частоте 3,8 – 4,0 МГц, максимальная выходная мощность 90 ватт. Данный прибор имеет 5 рабочих режимов, каждому из которых соответствует определенная форма волны: «Разрез», «Разрез и коагуляция», «Коагуляция», «Фульгурация», а также «Биполярная коагуляция».

Модель «Сургитрон DF 120» (рабочая частота 4,0 МГц, максимальная выходная мощность 120 ватт) имеет те же пять рабочих режимов, вместе с тем для режима «Биполярная коагуляция» в аппарате выделена частота 1,7 МГц, значительно усиливающая коагуляционный эффект. «Сургитрон DF 120» обладает рядом конструктивных усовершенствований по сравнению с предыдущей моделью «Сургитрон ЕМС», однако сам принцип воздействия радиоволн в диапазоне 3,8 – 4,0 МГц на биологическую ткань остается неизменным.

Хирургическое вмешательство, производимое с помощью приборов «Сургитрон™», значительно отличается как по механизму, так и по результатам от механического, электрохирургического или лазерного воздействий. Радиоволновой разрез осуществляется при помощи тепла, которое образуется в клетках при прохождении через них направленных высокочастотных волн, исходящих из активного (называемого также «хирургическим») электрода. Радиоволна, проходя через тело пациента от активного электрода, имеющего малую площадь поверхности, к пассивному электроду относительно большой площади, вызывает локальный разогрев тканей в месте воздействия. В физике этот процесс называется законом Джоуля–Ленца. Благодаря этому теплу внутриклеточная жидкость мгновенно «вскипает» и разрывает клеточную оболочку. S.Bosniak, M.C.Zilkha (1995), J.S.Brown (1997) установили, что радиоволна, исходящая из активного электрода по направлению к пассивному электроду (антенной пластине), проходит через ткани и мгновенно разогревает клетки и их внутриклеточную жидкость до относительно невысокой температуры. Жидкость вскипает уже при температуре около 800С, разрывает клеточную мембрану, и ткань как бы «расступается» перед высокочастотной волной.

Одной из особенностей радиоволновой хирургии является то, что при этом отсутствует непосредственный контакт электрода с клетками, так как разрушение касается только тех слоев, которые воспринимают радиоволновое воздействие. Характерной особенностью радиоволновой хирургии является узконаправленность воздействия и отсутствие разогревания параллельных слоев клеток, поскольку сам

электрод остается холодным. Это чрезвычайно важно в клинической практике, так как в зоне воздействия не происходит ожога окружающих тканей, что способствует хорошему заживлению раны (Davi G., 1997; Hetttinger D.F., 1997). Применение радиоволновой методики полностью исключает возможность возникновения ожогов у пациентки и в месте расположения пассивного электрода, что иногда наблюдается при применении электрохирургических методов лечения.

Возможность широкого применения радиоволновой хирургии была установлена в результате многочисленных экспериментальных исследований по изучению возникающих эффектов в подлежащих тканях после применения данного метода. Так, в результате 580 экспериментальных исследований была выявлена минимальная зона бокового коагуляционного некроза (менее 50 микрон), возникающая после радиоволновой эксцизии тканей [26]. Причем рана, нанесенная радионожом, практически не отличается от разреза, выполненного острым скальпелем. Поэтому в отличие от электрохирургических методов воздействия и лазерного излучения, работающих при прямом воздействии на ткань, радиохирургический разрез осуществляется без мануального воздействия на нее, сводя к минимуму механическое и термическое повреждение окружающих тканей.

Использование высокочастотных радиохирургических приборов с выходной частотой тока 3,8 – 4,0 МГц значительно расширяет возможности врача при выборе метода лечения различных гинекологических заболеваний. Это связано с тем, что в 1978 году W.L.Maness и F.W.Roeber, экспериментально изучая воздействие токов различной частоты на биологические ткани, установили, что оптимальной частотой для разрезов и одновременной коагуляции тканей является именно частота в 3,8 – 4,0 МГц (частота радиоволны в диапазоне FM).

A.Hofman, M.Wustner, B.Ciric (1996) провели сравнительный анализ заживления послеоперационных ран после применения обычного скальпеля, электрохирургического воздействия, высокоэнергетического лазера и радиоволнового воздействия, которое они выполняли на аппарате «Сургитрон ЕМС». Авторы установили преимущество радиоволновой хирургии, поскольку гладкий послеоперационный период, удобство для хирурга и малая кровопотеря позволяют широко использовать лучшие свойства радиоволны в клинической практике. Экспериментальные работы, выполненные в нескольких московских клиниках, показали, что разрезы, выполненные радиоволновым аппаратом «Сургитрон™», вызывают меньшие травматические повреждения окружающих клеточных

структур, чем лазерные и ультразвуковые (Лейзерман М.Г., 1998). При этом было отмечено, что степень и легкость рассечения тканей радиоволной была наивысшей среди используемых методов.

М.Г.Лейзерман (1998) в результате экспериментальных исследований установил, что наименьшей кровоточивостью отличались лазерные и радиоволновые раны. Заживление же раны клинически и гистологически было наиболее благоприятным после радиоволнового воздействия. Было отмечено, что радиоволновое воздействие вызывает меньшие патологические изменения по краям раны, чем другие высокотехнологичные методы (ультразвук и высокоэнергетический лазер), что не может не сказаться на процессах заживления ран [24]. Регенеративные процессы в зоне радиоволнового воздействия характеризуются незначительной лейкоцитарной инфильтрацией с преобладанием пролиферативной фазы [24].

J.E.Sebben (1988) и M.G.Stampar (1994), производившие бактериологические исследования при радиоволновых хирургических вмешательствах, отметили стерилизующее воздействие активного электрода на края оперированной раны.

Результаты экспериментальных исследований показали, что при правильном применении техника радиохирургии атравматична, риск образования рубцовой ткани минимален по сравнению с электрохирургическими и лазерными методами.

Метод радиоволновой хирургии имеет определенные преимущества перед традиционными хирургическими методами не только по медицинским, но и по экономическим показателям. Экономическая целесообразность применения радиоволновой хирургической техники связана с сокращением числа койко-дней при нахождении в стационаре в 2 – 3 раза, сокращением дней временной потери трудоспособности в 2 раза. При правильном применении радиохирургический метод лечения заболеваний шейки матки не вызывает образования струпа и рубцов, в 1,5 раза сокращает сроки эпителизации раны.

Радиохирургия – эффективная и простая хирургическая техника. Основными достоинствами ее применения являются быстрота лечения, практически бескровное поле, минимальная послеоперационная боль и ускоренное заживление послеоперационной раны. Поскольку используемая частота очень высока, ток, производимый радиохирургическим прибором, проходит через тело, не вызывая болезненных сокращений мышц или стимуляции нервных окончаний. Снижение всасывающей способности раневой поверхности и умень-

шение поступления в рану тканевой жидкости ускоряют заживление ран. Замена лигирования мелких кровеносных сосудов их коагуляцией обеспечивает менее выраженную локальную реакцию тканей и ускорение процессов регенерации, в результате чего уменьшается продолжительность операции. Применение радиоволновой методики не вызывает ожогов ткани в процессе рассечения при соприкосновении электрода с металлическими инструментами. При использовании данной методики для остановки кровотечения при правильном применении режимов воздействия не возникает глубокой коагуляции и некроза подлежащих тканей.

Следует отметить еще одно важное преимущество радиохирургии – это практически безрубцовое заживление раны. Косметические результаты намного превышают результаты, получаемые после применения традиционных электрохирургических и лазерных методов. Послеоперационные осложнения немногочисленны и возникают редко.

Применение рабочих режимов прибора «Сургитрон™» при выполнении гинекологических операций

Работа радиохирургического прибора «Сургитрон™» возможна в пяти режимах, используемых для различных целей:

1) **РАЗРЕЗ** – полностью выпрямленная фильтрованная форма волны;
2) **РАЗРЕЗ И КОАГУЛЯЦИЯ** – полностью выпрямленная форма волны;
3) **КОАГУЛЯЦИЯ** – частично выпрямленная форма волны;
4) **ФУЛЬГУРАЦИЯ** – прерывисто-искровая форма волны;
5) **БИПОЛЯРНАЯ КОАГУЛЯЦИЯ** – частично выпрямленная форма волны.

Этим формам волн соответствуют: чистый разрез (90% разрез и 10% коагуляция), одновременные разрез и коагуляция (50% разрез и 50% коагуляция) и гемостаз (90% коагуляция). Поверхностное прижигание осуществляется искрой переменного тока (фульгурация). Точечная микроскопическая коагуляция осуществляется при использовании режима биполярной коагуляции (Рис. 4).

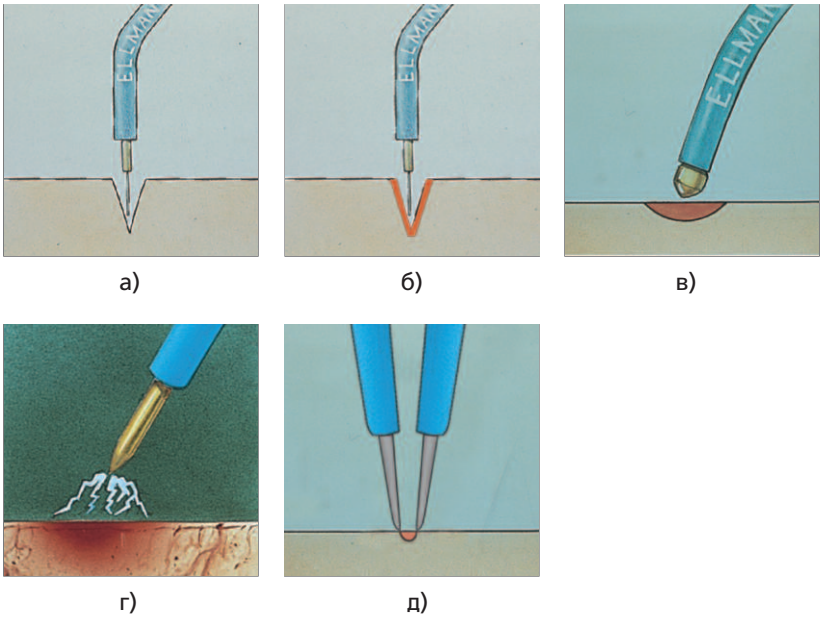

Рис. 4. Схематическое изображение воздействия применяемого режима работы на подлежащую ткань:
а – разрез; б – разрез и коагуляция; в – коагуляция; г – фульгурация; д – биполярная коагуляция

«РАЗРЕЗ» – чистый полностью выпрямленный фильтрованный сигнал, который является непрерывным потоком высокочастотных волн, обеспечивающих микроскопически ровный разрез. Данный режим применяется при разрезе или расслоении поверхностных слоев кожи, удалении поверхностно расположенных кожных новообразований. Такая волна вызывает небольшое количество вторичного тепла и меньше разрушает ткани. Идеальной техникой разреза является воздействие на участке от 5 до 8 мм за 1 сек.

В режиме **«РАЗРЕЗ и КОАГУЛЯЦИЯ»** рассечение ткани происходит одновременно с поверхностной коагуляцией свежих разрезов. В этой волне функции разреза и коагуляции соотносятся примерно как 50 на 50%. В связи с этим в дополнение к ровному разрезу происходит легкая поверхностная коагуляция окружающих тканей. Эта коагуляция практически незаметна на глаз, однако хорошо останавливает кровотечение из капилляров и мелких сосудов,

что обеспечивает эксцизию удаленной ткани практически на «сухом» операционном поле.

В режиме **«КОАГУЛЯЦИЯ»** производится остановка кровотечения сосудов диаметром до 1,5 мм. Для этих целей используются шариковые электроды. Частично выпрямленная волна также рекомендуется для непрямой коагуляции кровеносных сосудов при сильных кровотечениях путем фиксации кровоточащего сосуда кровоостанавливающим зажимом и освобождения его от окружающей ткани. Шарик электрода приводится в контакт с зажимом на расстоянии 25 – 50 мм от края браншей.

Необходимо отметить, что воздействие первых трех режимов работы радиохирургического прибора «Сургитрон™» настолько щадящее, что не вызывает некроза или ожога окружающих тканей. Это способствует ускорению репаративных процессов, быстрому заживлению раны, а в дальнейшем – отсутствию грубого рубцевания тканей.

«ФУЛЬГУРАЦИЯ» – переменный ток высокой частоты (волна искрового промежутка), название которой образовано от латинского слова «fulgur» – молния. Используется с целью гемостаза при кровотечениях из более крупных сосудов. Она вызывает точечный ожог ткани и надежно коагулирует сосуды. При фульгурации рекомендуется держать электрод на небольшом расстоянии от точки приложения, чтобы создать подобие электрической дуги, которая вызывает мгновенную дегидратацию ткани, чем и объясняется хороший коагулирующий эффект. При работе в этом режиме используются шариковые электроды различных размеров.

Для получения чистого микроскопически ровного разреза при работе на радиоволновом приборе «Сургитрон EMC» следует установить регулятор формы волны на «Разрез» (FILTER/CUT). Для разреза с коагуляцией нужно переключить регулятор формы волны на «Разрез и коагуляция» (CUT&COAG/RECTIFIED). Для коагуляции с контролем всех форм кровотечения следует переключить регулятор формы волны на «Коагуляция» (COAG/PART.RECTIFIED). Для фульгурации необходимо переключить наконечник из черного гнезда «ACTIVE» в белое гнездо «FULGURATE». Установив нужную форму волны и мощность излучения, можно произвести разрез, иссечение, коагуляцию, биполярную коагуляцию или фульгурацию ткани.

Следует настороженно относиться к рекомендациям некоторых врачей, которые применяют режим «Фульгурация» для коагуляции ткани шейки матки у нерожавших женщин, объясняя, что при этом

возникает только поверхностное воздействие. Это грубейшее нарушение, поскольку при этом режиме воздействие осуществляется искрой переменного тока, глубина повреждения которого, наоборот, значительно выше.

При использовании радиохирургического прибора «Сургитрон™» применяют монополярную методику, при которой необходимо применение пассивного электрода (антенной пластины), который представляет собой изолированную металлическую пластину, накладываемую прямо на одежду больной (контакт с кожей не нужен) или на операционный стол под область хирургического вмешательства (под поясницу). Пассивный электрод всегда должен находиться на операционном столе под пациенткой в непосредственной близости от места проведения операции. При выполнении гинекологических операций пассивный электрод обычно располагается под поясничной областью пациентки.

С помощью радиохирургического прибора «Сургитрон™» можно проводить весьма широкий спектр лечебно-диагностических манипуляций при заболеваниях наружных половых органов, влагалища и шейки матки. Высокая эффективность радиохирургических методов лечения патологии шейки матки обусловлена не только применением в качестве манипулятора радиоволн, но и наличием достаточно большого количества разнообразных специальных электродов, хорошо адаптированных для выполнения различных оперативных вмешательств (Рис. 5). С их помощью проводятся хирургические вмешательства при различной гинекологической патологии.

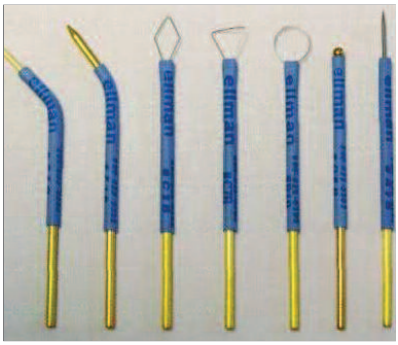

Рис. 5. Электроды, используемые для лечения заболеваний шейки матки.

Для эксцизии и удаления ткани используют петлевые электроды различных форм и размеров, для коагуляции – шариковые электроды, для фульгурации и рассечения – игольчатые электроды. Обычно для эксцизии ткани шейки матки используют активный электрод из вольфрамовой проволоки в виде овальной петли диаметром от 3,97 до 12,7 мм, который выбирается в зависимости от величины, формы и локализации того патологического образования, которое следует удалить. Для проведения коагуляции применяют шариковые электроды различных размеров. Радиохирургический метод позволяет выполнять конизацию с помощью высокотехнологичного конизатора.

Радиохирургический прибор «Сургитрон™» выгодно отличается от высокоэнергетического лазера меньшей стоимостью оборудования, небольшими размерами, простотой освоения техники, мобильностью, возможностью забора качественного материала для гистологического исследования, а также минимально возможным риском для больной. Достоинством эксцизии с помощью радиохирургического прибора «Сургитрон™» является стерилизующий эффект излучаемых радиоволн.

Выбор режима работы, а также определение оптимальной мощности работы радиохирургического прибора зависит от сопротивления, которое создает подлежащая ткань для прохождения радиоволн. Это сопротивление зависит от типа и состояния ткани, в связи с чем при работе следует индивидуально подбирать режимы работы при проведении как эксцизии, так и коагуляции тканей. Регулирование мощности работы радиохирургического прибора должно быть по возможности не слишком резким, чтобы это не привело к нежелательным изменениям в подлежащих тканях и поломке электродов.

Недопустимым является освоение техники радиохирургии при выполнении операции на больных. Прежде чем выполнять радиохирургическое вмешательство на больных, врач обязан освоить технику разреза и коагуляции тканей радиохирургическим прибором на куске мяса, используя различные электроды и режимы работы аппарата.

Технику радиохирургии наиболее оптимально осваивать на свежем куске постной говядины. Нецелесообразно осваивать эту технику на свином мясе из-за его клеточной структуры. При выполнении манипуляции необходимо, чтобы кусок говядины лежал на пассивном электроде, подключенном к прибору. Врач должен хорошо освоить все режимы работы аппарата на различных электродах. Так, при выполнении разреза последний должен быть абсолютно гладким, без искрового разряда и без дерганья ткани. Правильное освоение техники радиохирургии на муляжах позволяет в дальнейшем улучшить результаты лечения больных.

Особенности работы на радиохирургическом приборе «Сургитрон ЕМС»

Радиохирургический прибор «Сургитрон ЕМС» необходимо регулярно проверять на механическую целостность, а также проверять провода наконечника для активных электродов и пассивного электрода (антенной пластины) на наличие видимых неисправностей. Перед каждой операцией необходимо подобрать оптимальный комплект электродов для проведения эксцизии, конизации и коагуляции тканей.

Радиоволновые хирургические приборы нельзя использовать с находящимися вблизи горючими или взрывоопасными жидкостями и газами. Необходимо иметь в виду, что радиоволновое воздействие, как любое электрохирургическое, взрывоопасно при наличии в операционной утечки фторотана.

Перед началом работы прибор должен нагреться в течение 15 – 20 секунд.

При радиохирургическом методе лечения следует соблюдать определенные меры предосторожности:

- включать прибор нужно через стабилизатор напряжения 220 В;
- врачу акушеру-гинекологу следует работать в резиновых перчатках;
- активировать прибор следует только тогда, когда кончик электрода находится в непосредственной близости от операционного участка;
- при выполнении операции нужно использовать минимально допустимую мощность и постепенно увеличивать ее до тех пор, пока не будет достигнут идеальный разрез без сопротивления ткани и с минимальным искрением;

- при каждой замене электрода необходимо отключать наконечник (снимать ногу с ножной педали);
- электроды нужно держать только за изолированный стержень;
- нельзя допускать скручивания или перекрещивания шнуров, не вешать скрученный шнур на металлические предметы (операционный стол, ногодержатели гинекологического кресла);
- рекомендуется проводить периодическую визуальную проверку электродов, если повреждена вольфрамовая проволока или изоляция, электрод необходимо заменить;
- при проведении манипуляций недопустимо пользоваться мобильным телефоном, включенным в электрическую сеть для зарядки аккумулятора.

При эксцизии патологического образования врачу необходимо следить за тем, чтобы движения руки были ровными и непрерывными, с легким равномерным давлением электрода на подлежащие ткани.

При выполнении биопсии ткани не рекомендуется прилагать механическое усилие на проволочные электроды, так как они могут деформироваться и быстро выйти из строя. Поскольку разрез производится радиоволнами, при работе не следует активно надавливать на электрод.

При разрезе электрод не должен встречать сопротивление тканей. Однако движения не должны быть слишком медленными, так как тогда в ткани происходит аккумуляция боковой теплоты.

Если при радиохирургическом лечении наблюдается сопротивление, растягивание тканей или если ткань прилипает к электроду, это означает, что установленная мощность слишком мала, что может привести к поломке электрода. В таких случаях необходимо постепенно увеличивать мощность работы аппарата.

Недопустимо возникновение сильного искрения в зоне хирургического вмешательства. Это свидетельствует о том, что установлена слишком высокая мощность, и может привести к некрозу и образованию артифициальных нарушений в удаленных тканях, снижая качество материала для гистологического исследования. При возникновении искрения следует немедленно уменьшить мощность работы аппарата, чтобы прекратилось искрение.

Разрез должен быть микроскопически ровным. Такие результаты обычно достигаются при значениях мощности от 2 до 5 единиц. Ткань, на которой производится радиохирургическое воздействие, должна быть слегка увлажнена. Если ткань слишком сухая, может

произойти ее обугливание, особенно при высокой мощности работы радиохирургического прибора «Сургитрон™». Чрезмерно сухая ткань легко увлажняется при помощи любого антисептического стерильного раствора (фурацилин, водный хлоргексидин и др.).

Непосредственно перед началом процедуры необходимо правильно оценить операционное поле, чтобы выбрать необходимый комплект электродов, форму волны и используемую мощность работы прибора «Сургитрон™».

Если движение электрода неровное, то это означает, что хирург производит разрез очень быстро, либо установлена слишком малая мощность, либо загрязнился электрод. Слишком глубокий разрез в дальнейшем может вызвать рубцевание раны, хотя образующийся рубец менее заметен, чем при применении других электрохирургических методик.

При выполнении радиохирургического вмешательства через каждые 20 секунд работы необходимо делать перерыв в работе на несколько секунд. При повторном разрезе на одном и том же операционном участке, перед тем как снова активировать электрод, необходимо сделать десятисекундную паузу.

Следует помнить, что при радиохирургическом воздействии при разрушении и/или эксцизии тканей у больных с вирусными заболеваниями в отработанном дыме могут находиться вирусные частицы. В связи с этим врач, выполняющий радиохирургическое вмешательство, а также операционная медсестра должны работать в масках, а аспирация образующегося при работе дыма должна проводиться эвакуатором дыма, отсасывающую трубку которого следует располагать на расстоянии 2 – 3 см от операционного поля.

К особенностям радиоволновой хирургии относятся:

- отсутствие ожога и некроза тканей, окружающих разрез;
- микроскопически ровный атравматичный разрез;
- минимальное кровотечение в ходе операции;
- значительная легкость при рассечении тканей;
- минимальное разрушение подлежащих тканей, при которых повреждается лишь слой клеток, непосредственно соприкасающихся с электродом;
- выраженный коагулирующий эффект радиоволной мелких сосудов, позволяющий оперировать практически на «сухом» поле;
- отсутствие черного струпа, поскольку не происходит

обугливание тканей, глубокого некроза и некротического поражения подлежащих тканей (по сравнению с электрокоагуляцией);
- минимальный отек тканей, что приводит к значительно меньшему раневому отделяемому по сравнению с другими методами локальной деструкции;
- практическое отсутствие боли во время операции и в послеоперационном периоде, хорошее заживление раны и гладкий послеоперационный период;
- стерилизующий эффект излучаемых радиоволн, что позволяет использовать их при лечении стойкого эндоцервицита;
- высокий косметический эффект;
- возможность моделирования активного электрода и облегчение работы в труднодоступных местах.

Длительный практический опыт работы автора данного пособия на радиохирургическом приборе «Сургитрон ЕМС» позволяет констатировать тот факт, что эта технология не только облегчает, но и улучшает выполнение многих оперативных вмешательств при лечении больных с различной патологией шейки матки, влагалища и вульвы. Благодаря щадящему отношению к биологическим тканям применение радиоволновых инструментов позволяет выполнять многие оперативные вмешательства в качественно новых условиях, не опасаясь некроза краев раны и ее нагноения, удалять патологически измененные ткани без кровотечений и с соблюдением принципа «абластики», работать в практически «сухом» операционном поле. Кроме того, отсутствие в процессе хирургического вмешательства необходимости в лигировании и коагуляции мелких сосудов, стерилизующее действие радиоволны, гладкий послеоперационный период и заживление раны без грубого рубцевания делают радиоволновую хирургию экономически выгодной, так как позволяют сократить время вмешательства и длительность реабилитационного периода.

В настоящее время радиоволновая хирургия стала универсальной техникой для практикующих врачей и представляет собой эффективный метод лечения многих гинекологических заболеваний. С ее помощью можно аккуратно удалить патологически измененную ткань с хорошим косметическим результатом. Данная методика широко используется для лечения различных заболеваний шейки матки, влагалища и вульвы.

Показания для применения радиоволновой хирургии в гинекологии:

- эктопия шейки матки;
- эктропион;
- рубцовая деформация шейки матки послеродовыми разрывами;
- железисто-мышечная гипертрофия шейки матки с наличием ретенционных кист (Ovulae Nabothii);
- эндометриоз шейки;
- лейкоплакия шейки;
- цервикальная интраэпителиальная неоплазия шейки матки I – III степени (CIN I – III);
- биопсия патологических образований в области наружных половых органов;
- кондиломы вульвы, влагалища, промежности и перианальной области;
- кисты влагалища и преддверия влагалища;
- папилломы вульвы, влагалища;
- полипы цервикального канала;
- рассечение синехий вульвы;
- наличие грануляционной ткани в области культи влагалища после оперативного вмешательства;
- удаление генитальных невусов.

Противопоказания к радиоволновому лечению:

- острые и подострые воспалительные заболевания влагалища, шейки матки, внутренних половых органов;
- III – IV степень чистоты влагалищной микрофлоры;
- диагностика заболеваний, передающихся половым путем;
- острые инфекционные заболевания (ОРВИ, грипп и др.);
- гипертермия неясного генеза;
- маточные кровотечения неуточненного генеза;
- тяжелые соматические заболевания в стадии декомпенсации.

Пациентам, использующим кардиостимулятор, нельзя проводить радиоволновые хирургические операции без предварительной консультации с кардиологом или кардиохирургом. Необходимо убедиться, что кардиостимулятор надежно защищен и ему не повредит высокочастотное воздействие.

Приборы для радиохирургии могут оказывать влияние также и на приборы, подключенные к пациентке (например, на слуховые

аппараты). Такие приборы во время проведения операции с использованием приборов для радиохирургии необходимо отключать.

Следует учитывать, что радиохирургическая операция у пациенток, которые принимают антикоагулянты и нестероидные противовоспалительные препараты, может сопровождаться повышенной кровоточивостью. У пожилых пациенток, а также у лиц, страдающих сахарным диабетом, заживление послеоперационной раны протекает более медленно. В этих случаях необходимо лечение основного экстрагенитального заболевания и более тщательное наблюдение за больной в послеоперационном периоде.

Нецелесообразно выполнять радиохирургическое лечение пациенткам, которым выполняли любые манипуляции на шейке матки за 3 мес. до исследования.

Выполнение радиоволновых хирургических операций на шейке матки разрешено только подготовленным врачам акушерам-гинекологам, имеющим хорошие знания по анатомическим особенностям тазового дна и области промежности, владеющим хирургической техникой выполнения гинекологических операций (особенно на шейке матки, наружных половых органах и влагалище), а также навыками выполнения электрохирургических методов лечения.

Несколько слов об **анатомических особенностях шейки матки и ее кровоснабжении и иннервации**, которые детально представлены в монографии Н.И. Кондрикова [19]. Шейка матки подразделяется на две части – надвлагалищную (верхние две трети) и влагалищную (нижняя треть). На влагалищной части шейки матки (экзоцервикс) имеется наружный зев, в котором выделяют переднюю и заднюю губы, причем передняя губа более крупная по сравнению с задней. У девочек влагалищная часть шейки матки конической формы, наружный зев – округлый, тогда как у рожавших женщин – цилиндрической формы с щелевидным наружным зевом.

Шейка матки является соединительно-тканной структурой с включением мышечной ткани и эластических волокон. Содержание мышечной ткани составляет не более 15% тканевого компонента шейки матки, причем она преимущественно расположена в верхней трети шейки матки вблизи эндоцервикса и представлена циркулярно расположенными мышечными волокнами, которые обеспечивают запирательную функцию шейки матки во время беременности.

Кровоснабжение шейки матки осуществляется ветвями маточной артерии (надвлагалищная часть), отходящей от нее шеечно-влагалищной артерии (влагалищная часть), а также влагалищной артерией,

являющейся ветвью гипогастральной артерии. Нисходящая ветвь маточной артерии располагается вдоль боковых стенок шейки матки на уровне парацервикальных связок (кардинальные связки Mackenrodt'a). Венозный отток осуществляется по сосудам, расположенным параллельно артериям, причем имеется связь между венозной сетью шейки матки и шейкой мочевого пузыря. Шейка матки богата и лимфатическими сосудами, в ней имеется субэпителиальная и стромальная капиллярные сети. Лимфатические сосуды более многочисленны в боковых стенках шейки матки. Отток лимфы осуществляется в два сплетения в области истмической части матки, с последующим дренажем к сосудам тела матки, брюшины, подвздошным, гипогастральным, запирательным и сакральным узлам, узлам задней стенки мочевого пузыря.

Иннервация шейки матки осуществляется маточно-влагалищным сплетением и ветвями верхнего, среднего и нижнего гипогастральных сплетений и ограничена слизистой оболочкой цервикального канала и влагалищной части шейки матки. Данные особенности иннервации связывают с относительной нечувствительностью к боли внутренних 2/3 шейки матки.

После обследования и исключения противопоказаний для проведения радиоволновой терапии необходимо рассказать пациентке о применяемом методе лечения патологии шейки матки, более подробно остановиться на предлагаемой ей методике радиохирургического лечения. После этого пациентке предлагается подписать информированное согласие на проведение радиохирургической операции.

Клиническое обследование больной, сроки проведения операций, обезболивание

Перед выполнением радиохирургического лечения доброкачественных заболеваний шейки матки необходимо проведение клинического обследования больной. Оно включает в себя: осмотр наружных половых органов; осмотр шейки матки в зеркалах; бимануальное исследование; исследование выделений из влагалища на степень чистоты; анализ крови на антитела к кардиолипиновому антигену (РМП), антитела к трепонемному антигену (ИФА); AIDS; HBsAg; Anti HCV; клинический анализ крови и мочи; простую и расширенную кольпоскопию, ультразвуковое исследование органов малого таза,

по показаниям – обследование на заболевания, передающиеся половым путем. При диагностике заболеваний, передающихся половым путем, необходимо провести этиопатогенетическое лечение и только после этого следует выполнить радиохирургическое вмешательство.

Установлено, что после проведения электрохирургического вмешательства на шейке матки во вторую фазу менструального цикла нередко происходит развитие эндометриоза шейки и активация эндометриоза любой локализации [2, 13]. В связи с этим для профилактики возникновения эндометриоза, а также для лучшего течения репаративных процессов наиболее оптимально радиохирургические операции на шейке матки проводить в первую фазу менструального цикла (на 5-й – 10-й дни цикла).

Выбор объема и метода радиохирургического лечения доброкачественных заболеваний шейки матки (эксцизия, конизация, петлевое иссечение, поверхностное радиовоздействие) зависит как от размеров и тяжести повреждения, так и от его локализации. Необходимо индивидуально подбирать электроды нужного размера и формы как для биопсии (радиоэксцизии), так и для радиокоагуляции.

При радиоволновых хирургических операциях при небольших образованиях применяется аппликационная (дикаин, лидокаин), местная инфильтративная (в области предполагаемого воздействия), парацервикальная или внутривенная анестезия. Для местного обезболивания следует использовать 5 – 20 мл Sol. Novocaini 0,25 – 0,5%; 2 мл Sol. Lidocaini 2%. При заранее предполагаемом большом объеме воздействия целесообразно применять внутривенную анестезию.

С целью предоперационной санации и обезболивания перед радиохирургическим вмешательством можно эндоцервикально и/или эндовагинально вводить 6 – 10 мл препарата «Катеджель» (Монтавит, Австрия). Введение инструментов целесообразно проводить через 5 – 10 минут после инстилляции геля.

Оптимизация методов лечения больных с доброкачественными заболеваниями шейки матки определяется клиническими данными и результатами дополнительных методов обследования. Диагностический скрининг в различные периоды жизни женщины обеспечивает выбор своевременного и наиболее эффективного метода лечения патологии шейки матки, что способствует снижению риска развития РШМ.

Для диагностики патологических процессов на шейке матки применяют общеклинические, кольпоскопические, цитологические, гистологические, лабораторные и другие методы исследований.

При осмотре шейки матки в зеркалах оценивают размеры, форму и состояние шейки матки, ее эпителиального покрова, характер выделений и т.д.

Перед радиохирургическим вмешательством всем больным проводится кольпоскопия. Кольпоскопия – метод осмотра поверхности влагалищной части шейки матки в условиях дополнительного освещения и оптического увеличения в 8 – 20 раз [35]. Кольпоскопия представляет собой высокоинформативный и недорогой метод диагностики заболеваний шейки матки, без которого невозможно представить обследование женщины с гинекологической патологией [4, 6, 43]. Кольпоскопию проводят перед бимануальным (двуручным) гинекологическим исследованием.

Кольпоскопия должна всегда предшествовать взятию мазка на цитологическое исследование или проведению биопсии, так как это дает возможность установить наличие каких-либо патологических изменений, создавая условия для прицельного проведения последующих диагностических мероприятий.

Вначале проводится **обзорная (простая) кольпоскопия** без использования медикаментозных средств. При ней определяют форму и величину шейки матки, состояние ее поверхности, границу плоского и цилиндрического эпителия, цвет и рельеф слизистой оболочки эктоцервикса, особенности сосудистого рисунка, оценивают характер выделений. После этого выполняется расширенная кольпоскопия – осмотр эктоцервикса с использованием эпителиальных и сосудистых тестов, в основе которых лежит визуальная оценка различной реакции тканей в ответ на обработку 3% раствором уксусной кислоты и 3% раствором Люголя. Расширенная кольпоскопия позволяет выявить и конкретизировать изменения эпителиального покрова шейки матки, трактовка которых при обычном визуальном наблюдении крайне затруднена.

Для оценки кольпоскопических признаков используют классификацию, предложенную Международной федерацией по патологии шейки матки и кольпоскопии, принятую в Риме в 1990 году на VII Всемирном конгрессе по патологии шейки матки и кольпоскопии. Данная классификация позволяет идентифицировать выраженность поражений эктоцервикса и определять их распространенность и локализацию.

Согласно этой классификации выделяют **5 классов картин**:

I. Нормальные кольпоскопические признаки.
II. Аномальные кольпоскопические признаки.
   - В пределах зоны трансформации.
   - Вне зоны трансформации (эктоцервикс, влагалище).
III. Кольпоскопическая картина, подозрительная на инвазивный рак.
IV. Неясные признаки (неудовлетворительная кольпоскопия).
V. Другие картины (смешанные признаки).

Кольпоскопический метод исследования позволяет увидеть и оценить состояние эпителия шейки матки и начального отдела цервикального канала. Кольпоскопия дает возможность определить характер, степень выраженности и локализацию патологического процесса, выбрать оптимальное место для биопсии, проследить в ходе лечения трансформацию эпителия и субэпителиальных сосудов влагалищной части и цервикального канала шейки матки.

Кольпоскопические картины отражают функционально-морфологические изменения эпителиального покрова на начальных этапах злокачественного процесса, поэтому значение грамотной интерпретации кольпоскопических картин особенно возрастает для выявления ранних форм РШМ.

Предварительный кольпоскопический диагноз состояния шейки матки, наряду с данными цитологического исследования, ориентирует морфолога на серийное исследование материала, поскольку при выборочном методе небольшие очаги патологически измененной ткани могут быть не оценены.

После применения локальных методов деструкции, использованных для лечения патологических процессов на шейке матки, кольпоскопия позволяет проследить характер изменений эпителия и субэпителиальных сосудов влагалищной части и цервикального канала.

Следует подчеркнуть, что кольпоскопические термины отличаются от гистологических. Кольпоскопическая терминология характеризует внешний вид подлежащих обследованию тканей шейки матки, тогда как гистологическая – состав и качество тканей. Эффективность кольпоскопического метода в диагностике заболеваний шейки матки составляет около 80% [40, 47].

Если при кольпоскопии выявляются патологические изменения шейки матки, обязательно проводится цитологическое и/или гистологическое исследования.

Цитологический метод основан на морфологическом исследовании эпителиальных клеток слизистой оболочки шейки матки и цервикального канала. Этот метод неинвазивный, прост в исполнении, не требует больших материальных затрат и достаточно информативен. В настоящее время цитологический метод рекомендован ВОЗ для использования в масштабах национальных программ по РШМ [7, 14, 27, 29, 30, 38, 44] .

Согласно нормативам по проведению профилактических осмотров, цитологическое исследование мазков с шейки матки должно проводиться женщинам с 18-летнего возраста или с первого года после первого сексуального контакта [6]. В дальнейшем, при наличии трех и более отрицательных результатов Пап-тестов, проводимых ежегодно, цитологический скрининг можно осуществлять 1 раз в 2 – 3 года. Применение цитологического скрининга нередко позволяет диагностировать неопластические изменения шейки матки на начальном этапе трансформации в стадии CIN и преинвазивной карциномы, а также проводить мониторинг после лечения предрака и ранних форм РШМ.

Определяющим фактором рационального ведения больных с патологией шейки матки является квалификация и клинический опыт врача акушера-гинеколога, а также правильность забора материала.

Для повышения эффективности цитологического метода (часто встречающиеся случаи гипер- или гиподиагностики), забор материала с эктоцервикса (влагалищной части шейки) и эндоцервикса (цервикального канала) необходимо осуществлять раздельно. Материал с эктоцервикса следует забирать специальными металлическими или пластмассовыми шпателями, а с эндоцервикса – ложечкой Фолькмана, желобоватыми зондами или специальными щеточками эндобраша, позволяющими взять мазок из средней трети цервикального канала.

Наиболее качественные препараты с использованием взятого цитологического материала можно получить при применении жидкостной цитологии. Методика жидкостной цитологии уменьшает число ложных отрицательных результатов по сравнению с Пап-тестом и повышает выявляемость цервикального рака [45]. Однако данный метод является дорогостоящим и недоступным для многих лечебных учреждений.

Имеются определенные требования по взятию мазка для цитологического исследования. Так, его не следует брать: ранее 48 часов после полового контакта; во время менструации; в период лечения

от другой генитальной инфекции; после вагинального исследования или спринцевания; ранее 48 часов после использования раствора уксуса или Люголя, тампонов или спермицидов [6]. Неполноценный забор материала для цитологического исследования значительно повышает частоту ложноотрицательных результатов.

Большие сложности в интерпретации цитологических заключений состояния шейки матки и цервикального канала также во многом связаны с существованием различных классификаций. Для стандартизации цитологической диагностики предрака и рака шейки матки с 1988 года применяется общепринятая международная система цитологического скрининга **(Bethesda System)**. Эта система позволяет правильно интерпретировать рутинный мазок с шейки матки по Папаниколау. Согласно этой двухстадийной системе, неинвазивные плоскоклеточные заболевания шейки матки обозначают термином «плоскоклеточные интраэпителиальные поражения» (squamous intraepithelial lesions) – SIL и классифицируют их на SIL низкой и высокой степени (squamous intraepithelial lesions low and high grade – **LSIL и HSIL**). Низкая степень плоскоклеточных интраэпителиальных поражений (**LSIL**) включает в себя койлоцитоз и CIN I, тогда как высокая степень плоскоклеточных интраэпителиальных поражений (**HSIL**) – CIN II и CIN III. Согласно данной классификации, цитологические картины могут быть интерпретированы как негативные в отношении интраэпителиального поражения или злокачественности или как имеющие признаки цитологической атипии. После внедрения в практику **Bethesda System** было проведено несколько научных симпозиумов, посвященных результатам ее клинического применения, при этом двухступенчатая LSIL/HSIL терминология осталась неизмененной.

Цитологическая оценка атипических эпителиальных клеток шейки матки (по Bethesda System)

Многослойный плоский эпителий шейки матки

- Атипические клетки плоского эпителия неопределенного значения (ASCUS).
- Плоскоклеточное интраэпителиальное поражение низкой степени (Low-grade squamous intraepithelial lesion – LSIL) – соответствует ВПЧ-инфекции или слабой степени цервикальной интраэпителиальной неоплазии (CIN I).

- Плоскоклеточное интраэпителиальное поражение высокой степени (High-grade squamous intraepithelial lesion – HSIL) – соответствует умеренной или тяжелой неоплазии (CIN II, CIN III; Ca in situ /CIS)
- Плоскоклеточный рак.

Железистый эпителий шейки матки

- Атипические железистые клетки неопределенного значения (должны быть далее дифференцированы либо как реактивные, либо как предопухолевые, либо как опухолевые).
- Эндоцервикальная аденокарцинома.

В настоящее время классификация Bethesda System рекомендована ВОЗ и широко используется в мире не только цитологами, но и клиницистами, в частности при постановке кольпоскопического диагноза (World Health Organization. Comprehensive Cervical Cancer Control. A guide to essential practice. Geneva: WHO 2006).

При получении таких цитологических заключений, как ASCUS или LSIL, рекомендуется исследование на вирус папилломы человека (ВПЧ), противовирусное лечение и дальнейший ежегодный цитологический скрининг. При HSIL показана кольпоскопия с прицельной биопсией и выскабливание цервикального канала с последующим гистологическим исследованием, которое определяет дальнейшую тактику ведения больных.

Вместе с тем, отмечаются большие сложности в дифференциальной диагностике между HSIL и LSIL. Во многом это связано с тем, что часто HSIL имеет компонент LSIL, клетки которого могут доминировать и маскировать HSIL. Поэтому ведение больных, основанное лишь на цитологических данных, может приводить к неудовлетворительным результатам лечения. Кроме того, интерпретация цитологических мазков не всегда соответствует данным морфологического исследования. Так, при последующем гистологическом исследовании менее тяжелая степень поражения CIN была выявлена у 35% больных, тогда как у 31% женщин, наоборот, определялась более тяжелая степень поражения [38, 40, 49].

Следует учитывать, что степень цитологической атипии оценивается субъективно, поэтому точность диагноза при определении минимальных цитологических изменений достаточно сложна. Отмечено, что точность совпадения диагнозов между цитологическими и морфологическими методами колеблется от 11% до 99% в отношении чувствительности, от 14% до 97% – в отношении специфич-

ности. Вместе с тем, цитологический метод позволяет получить хорошие результаты в диагностике инвазивного РШМ, потому что разночтения в интерпретации высоких степеней поражения минимальны [47].

В литературе имеются разноречивые точки зрения на важность наличия или отсутствия эндоцервикального компонента в оценке адекватности цитологического исследования. Некоторые врачи настаивают на обязательной диагностике в мазках характера эндоцервикального компонента. Показано, что присутствие в цитологических мазках как плоскоэпителиального, так и эндоцервикального компонента еще не гарантирует адекватности данного мазка (например, у женщин пре- или постменопаузального возраста) [23].

Сочетание кольпоскопического и цитологического методов позволяет исключить печально известные клиницистам случаи, когда при наличии РШМ ни цитологическое, ни гистологическое исследование его не выявили, поскольку исследовался материал, взятый с соседних участков. Взятие мазка на цитологическое или гистологическое исследование под кольпоскопическим контролем нередко позволяет выявлять РШМ на предклинической стадии и избежать при этом необоснованного радикализма. Изучение клинической, кольпоскопической и цитологической картины у больных с патологией шейки матки позволяет комплексно оценить характер патологического процесса и на основании этих данных разрабатывать рациональную тактику ведения больных.

В связи с возможностью получения ложноположительных цитологических заключений, лечение патологических процессов на шейке матки не должно начинаться до получения **гистологического подтверждения диагноза**. Поэтому при выявлении кольпоскопических и цитологических изменений шейки матки следует гистологически верифицировать характер патологического процесса. Гистологический метод исследования является завершающим этапом комплексного обследования шейки матки для постановки клинического диагноза [3, 7, 8, 19, 32, 44, 46]. При гистологическом исследовании подтверждается и/или уточняется диагноз, установленный при кольпоскопическом и цитологическом исследованиях. Следует заметить, что гистологическое исследование нельзя рассматривать как метод поиска РШМ и проводить необоснованную биопсию шейки матки.

Информативность гистологического метода во многом зависит от:

- точности выбора участка для биопсии;
- правильной техники взятия материала;
- количества материала, полученного для исследования.

Особенности морфологической характеристики ранних форм РШМ делают необходимым получение биоптата, в котором есть эпителий с подлежащей тканью. Поэтому для получения полноценного заключения врача-морфолога необходимо выполнять прицельную биопсию, при которой в состав удаленных тканей должны входить как участки из диагностированных патологических зон, так и небольшие участки макроскопически неизмененной ткани. Такой способ забора материала позволяет достоверно охарактеризовать весь патологический процесс. Далее биоптированные участки направляются на гистологическое исследование с использованием серийно-ступенчатых срезов.

Вариабельность морфологического строения РШМ обусловлена его локализацией: в эктоцервиксе преобладает плоскоклеточный рак (делится на две формы – ороговевающую и неороговевающую), тогда как в эндоцервиксе часто встречается аденокарцинома. Аденокарцинома и, особенно, аденосквамозный рак отличаются наименее благоприятным течением.

В клинической практике для проведения биопсии тканей шейки матки применяют различные методики, на которых хотелось бы остановиться более подробно.

Проведение процедуры биопсии шейки матки представляет определенную проблему для врача акушера-гинеколога амбулаторной практики. Традиционно она выполняется биопсийными щипцами или их разновидностью – конхотомом. Как известно, этот инструмент был предложен для удаления полипов, а не для забора материала из шейки матки. Следует констатировать, что в большинстве женских консультаций (где производится основной забор материала) этим инструментам уже более 25 лет. Конхотом нарушает структуру ткани (раздавливая ее), осложняя последующую экспертизу и без того минимального обьема материала, получаемого данным методом. Кроме того, с помощью конхотома невозможно получить глубокое иссечение тканей шейки матки (она слишком плотна для этого инструмента) и, следовательно, врач-морфолог не может дать правильную оценку удаленного биоптата. Первичная биопсия конхотомом выполняется только при распространенных экзофитных или смешанных формах роста злокачественной опухоли, как правило – для морфологической верификации диагноза.

Необходимую ножевую биопсию в амбулаторных условиях технически очень трудно выполнить. Это связано с тем, что выполнение ножевой биопсии в значительной степени увеличивает риск кровотечения из достаточно хорошо васкулизированных тканей шейки, особенно при наличии патологического процесса. Вместе с тем, госпитализировать в стационар всех пациенток, нуждающихся в ней, нереально.

Раньше достаточно часто биопсия тканей шейки матки выполнялась электропетлей. В США петлевая электроэксцизия шейки матки называется LEEP (Loop electrosurgical excision procedure), в Европе – LLETZ (Large loop excision of transformation zone). Однако биопсия электропетлей часто неприемлема, так как при этом материал, подвергшийся термическому воздействию, существенно изменяет свою структуру, что значительно снижает информативность последующего гистологического исследования.

Результаты ведущих специалистов нашей страны, занимающихся оптимизацией методов диагностики патологических структур из различных тканей организма, свидетельствуют о том, что оптимальным является проведение биопсии из патологически измененных тканей радиохирургическим прибором «Сургитрон™». Крайне важным преимуществом радиохирургической эксцизии является возможность получения при биопсии практически неповрежденной ткани, подлежащей любым морфологическим исследованиям. Было установлено, что толщина зоны некроза после проведения эксцизии тканей шейки матки прибором «Сургитрон™» составляет всего 0,05 мм и не препятствует последующему гистологическому исследованию [25]. Необходимо подчеркнуть, что эти данные были получены при работе на аппарате «Сургитрон ЕМС», в связи с чем крайне некорректно упоминать о точно таких же возникающих изменениях ткани шейки при применении других радиоволновых приборов, в частности при работе на широкополосном радиоволновом аппарате «ФОТЕК» [31].

Достоинством радиохирургической техники являются простота получения биопсийного материала. Следует также учитывать и то, что этот метод позволяет иссекать патологически измененную ткань без повреждения здоровой ткани по принципу «экономной хирургии». Одним из преимуществ радиоволновой эксцизии является возможность морфологического подтверждения удаления патологического очага в пределах здоровых тканей, что резко уменьшает частоту рецидивов заболевания.

Установлено, что при заборе материала шейки матки радиоволновым методом отмечается более существенное возрастание числа случаев выявления CIN II, CIN III и РШМ, чем при проведении ножевой биопсии [9]. По-видимому, это связано со способом получения биоптата, так как при применении радиоволнового метода легко выполняется эксцизия всей зоны трансформации и исследованию подвергаются все участки измененной ткани, в том числе и с более тяжелым поражением.

Анализ литературы, посвященной диагностике заболеваний шейки матки, показал, что в ведущих онкологических клиниках нашей страны для верификации патологического процесса на шейки матки и оптимизации последующего лечения все шире применяется метод радиоволновой хирургии.

Методика радиохирургического лечения

Рассмотрим некоторые наиболее часто встречающиеся заболевания наружных половых органов, влагалища и шейки матки, при которых целесообразно применение радиохирургического лечения.

В структуре патологии шейки матки доброкачественные процессы составляют до 80% [8, 14, 19, 28, 40]. Чаще всего диагностируется эктопия шейки матки (удельный вес этой патологии составляет от 25 до 39% от всех патологических процессов на шейке матки) [34]. Эктопия шейки матки – это смещение цилиндрического эпителия на слизистую оболочку влагалищной части шейки матки, которая в норме покрыта многослойным плоским эпителием (Рис. 6, 7). Эктопия шейки матки встречается у 38,8% женского населения и у 49,2% гинекологических больных; в 54,2% случаев эктопия выявляется в группе молодых женщин до 25 лет [7, 14, 34 , 43].

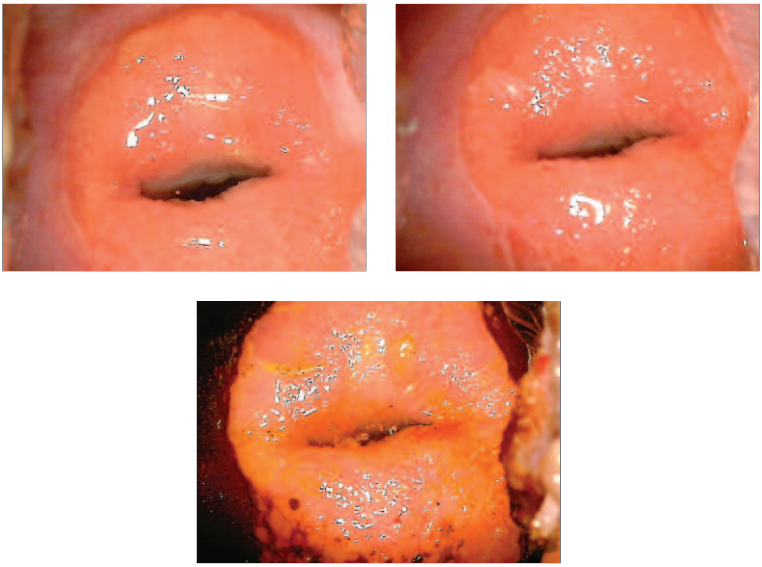

Рис. 6. Эктопия с нормальной незавершенной зоной трансформации.

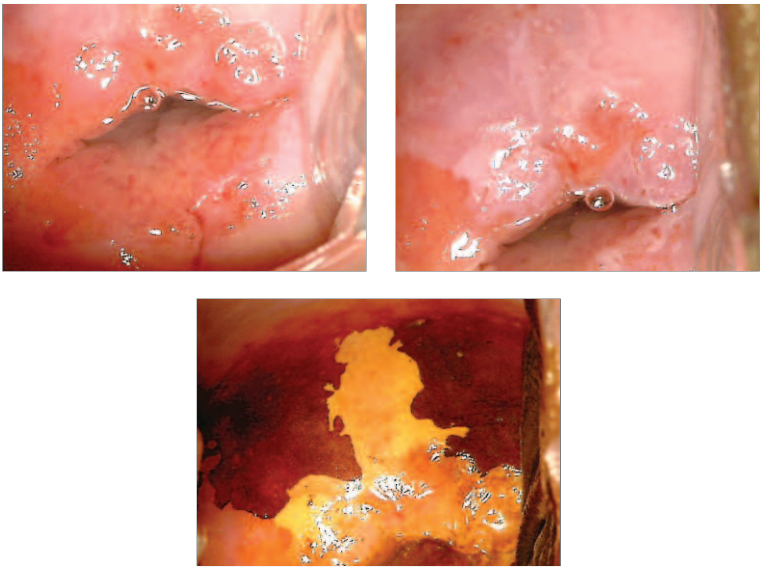

Рис. 7. Эктопия с атипической зоной трансформации (L-SIL).

В молодом возрасте эктопия рассматривается как физиологическое состояние. В допубертатном периоде в норме цилиндрический эпителий расположен на влагалищной части шейки матки. В процессе полового созревания граница между многослойным плоским эпителием и цилиндрическим эпителием смещается к наружному зеву. Если к окончанию полового созревания этого не происходит и цилиндрический эпителий остается на экзоцервиксе, используют термин «врожденная эктопия».

В более старшем возрасте эктопия возникает в результате ответа слизистой на инфицирование и воспаление шейки матки, реже – в связи с химическими, механическими травмами при абортах и родах, а также из-за изменений гормональной функции яичников. К этиологическим факторам возникновения этой патологии относят: воспалительные заболевания, гормональные нарушения, травматические воздействия на шейку матки, наличие инфекций, передающихся половым путем [37, 38].

Выделяют два морфологических типа эктопий:

- простая эктопия, характеризующаяся отсутствием признаков избыточной пролиферации цилиндрического эпителия;
- пролиферирующая (железистая) эктопия, при которой наблюдается пролиферация железистых структур.

Клинически выделяют:

- неосложненную форму эктопии, при которой не диагностируют воспалительные процессы шейки матки и влагалища;
- осложненную форму эктопии – на фоне цервицита, кольпита или других заболеваний шейки матки.

До последнего времени существовала большая сложность в трактовке диагностированного цилиндрического эпителия на влагалищной порции шейки матки. Следует заметить, что после продолжительной дискуссии, посвященной патологии шейки матки, авторским коллективом журнала «Акушерство и гинекология» в 1986 году для обозначения данного состояния было рекомендовано использовать термин «псевдоэрозия». Поэтому до 2000 года в отечественной литературе в большинстве публикаций о патологии шейки матки применялся именно этот термин.

Вместе с тем, в Международной номенклатуре болезней (МКБ) эрозия шейки матки – это отторжение эпителия в результате воспаления, химического воздействия, причем отсутствие покровного эпителия обычно бывает кратковременным. Поскольку «эрозия» (лат.) означает разъедание, поверхностное изъязвление, ограниченную

потерю покровного эпителия, то большинство ученых полагает, что этот термин следует использовать только при поражении с отсутствием покровного эпителия (прежнее наименование – истинная эрозия шейки матки). В связи с этим Н.И. Кондриков [19] считает некорректным применять термин «эрозия (псевдоэрозия) шейки матки» в отношении участков цервикальной эктопии и зоны трансформации, которые представляют собой гистофизиологические особенности шейки матки. Большинство зарубежных исследователей также определяют данное состояние как участки с высоким цилиндрическим эпителием на влагалищной части шейки матки (фактически – цервикальная эктопия).

В.Н. Прилепская в многочисленных научных работах за последние 10 лет убедительно показала, что именно термин «эктопия» наиболее точно отражает суть этого состояния шейки матки. «Эктопия» означает несвойственное, нетипичное расположение цилиндрического эпителия. Вместе с тем не следует отвергать термин «псевдоэрозия шейки матки», так как это может внести большую путаницу при изучении многочисленной литературы, особенно отечественной, посвященной данной патологии.

При диагностике эктопии шейки матки следует провести биопсию этой зоны радиохирургическим методом. Для выполнения радиохирургической биопсии шейка матки обнажается в зеркалах. Вначале проводится простая и расширенная кольпоскопия, при которой выявляются патологические зоны, из которых и производится биопсия ткани шейки с захватом здоровой ткани по границе патологического участка.

Включают радиохирургический аппарат «Сургитрон™», который до начала работы должен нагреться в течение 15 – 20 сек. Располагают пассивный электрод под ягодицей пациентки. Для каждой операции выбирают необходимые электроды соответствующего размера и конфигурации. Подбирается оптимальный режим работы и устанавливается та мощность, на которой предполагается работать. Пулевыми щипцами фиксируется шейка матки. Затем легким, плавным движением руки петлевым активным электродом производится эксцизия патологически измененных тканей (Рис. 8). При правильно подобранных режимах работы взаимодействие электрода с измененной тканью шейки матки напоминает «проникновение горячего ножа в сливочное масло», когда при активизации прибора ножной педалью вольфрамовая нить активного электрода за 2 – 3 сек. удаляет патологически измененную ткань. Глубина воздействия

выбирается индивидуально в зависимости от диагностируемой площади поражения и характера цитологических изменений. Желательно удалить весь патологический участок в один тур петли, но возможно выполнение нескольких туров.

Рис. 8. Методика радиохирургического лечения патологии шейки матки

При выполнении эксцизии измененных участков ткани шейки матки не должно быть искрения из-под вольфрамовой петли (чрезмерная мощность) или ее «завязания» в ткани (недостаточная мощность).

При выполнении биопсии чаще всего применяется рабочий режим «Разрез и коагуляция»; мощность выбирается в пределах от 2 до 4 единиц (зависит от размеров предполагаемой зоны биопсии и индивидуальной электропроводимости тканей пациентки). При проведении биопсии всегда следует помнить, что каждое движение электрода – это «минус» ткань или увеличение зоны коагуляционного некроза. Периодически необходимо увлажнять операционный участок, чтобы избегать сопротивления ткани. Для этого используется любой антисептический стерильный раствор, не содержащий спирта (фурацилин, водный хлоргексидин и др.). После забора материала проводится выравнивание основания раны петлевым электродом (режим «Разрез и коагуляция», мощность 2 – 4 единицы), а для остановки кровотечения применяются шариковые электроды (режим «Коагуляция», мощность 3 – 5 единиц). Затем шариковым электродом проводится коагуляция зоны воздействия дуговыми движениями от центра патологического очага к периферии (режимы «Разрез и коагуляция», «Коагуляция», мощность 3 – 4 единицы) (Рис. 9, 10, 11).

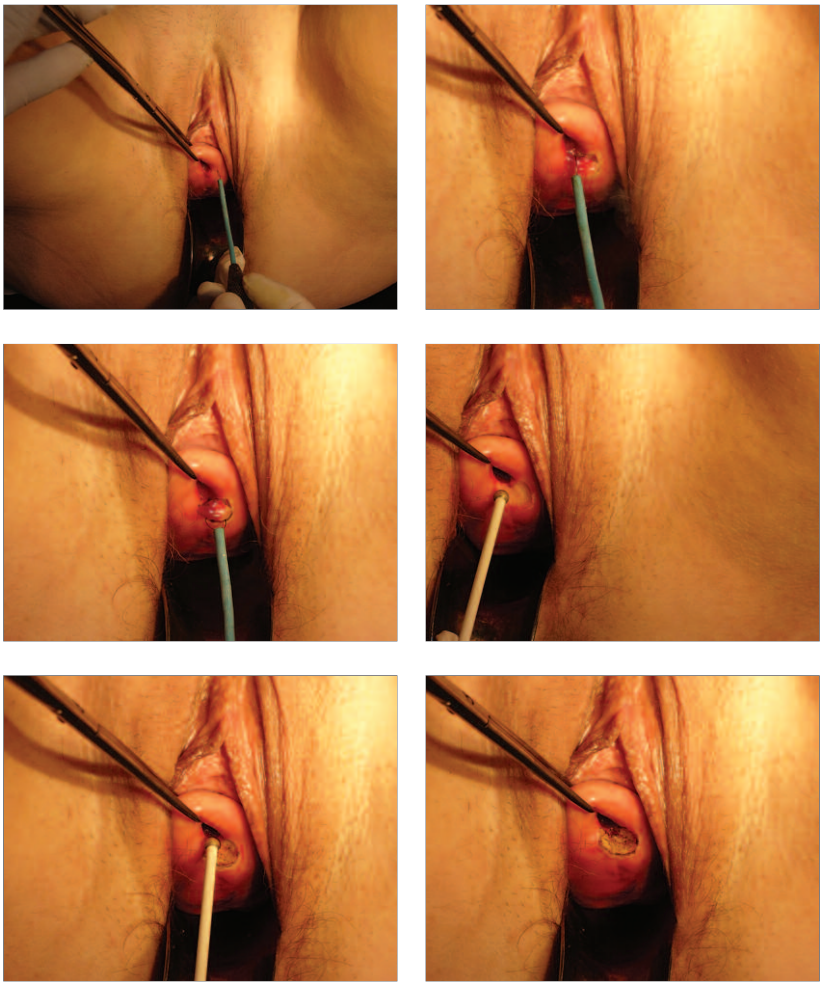

Рис. 9. Биопсия шейки матки радиохирургическим методом.

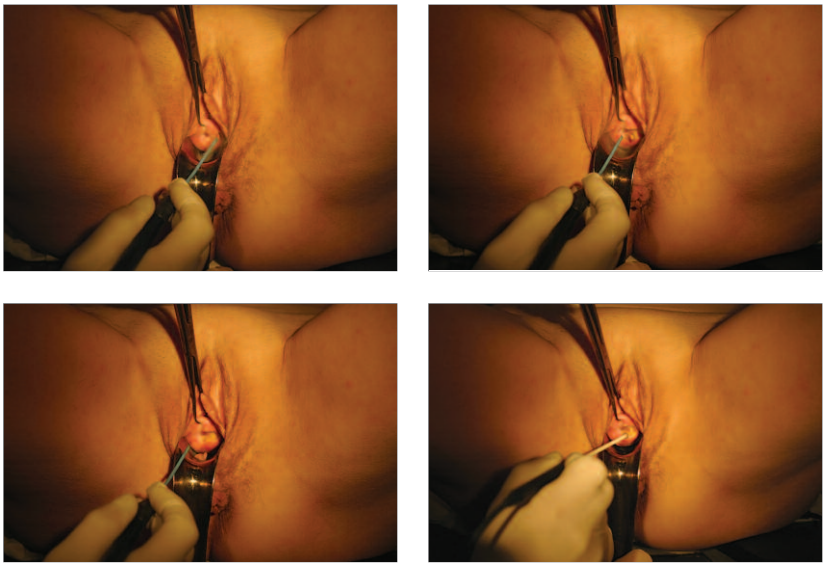

Рис. 10. Биопсия шейки матки радиохирургическим методом.

Рис. 11. Биопсия шейки матки радиохирургическим методом.

Как известно, наиболее часто патологические изменения шейки матки локализуются в зоне стыка цилиндрического и многослойного плоского эпителия (у 90% больных РШМ как раз и развивается в зоне трансформации). Радиоволновая хирургия позволяет полностью удалить патологически выявленную зону, диагностируемую при кольпоскопии с последующим ее гистологическим исследованием. Поэтому, принимая во внимание результаты кольпоскопического и цитологического заключений о состоянии шейки матки, при выборе метода и обьема радиохирургического воздействия следует ориентироваться на площадь поражения и возможность радикального иссечения патологического очага в пределах здоровой ткани. Глубина удаления тканей определяется формой и характером патологического процесса.

Метод радиоволновой эксцизии патологических процессов на шейке матки обладает прекрасными возможностями сочетания диагностических и лечебных манипуляций. Применение радиохирургического метода позволяет за один прием провести лечебно-диагностическую манипуляцию, избавляя пациентку от неоднократных посещений врача для проведения биопсии из измененных тканей шейки, а затем – для лечения патологических процессов на шейке матки.

Средняя продолжительность выполнения радиоволновой биопсии в сочетании с радиокоагуляцией шейки матки составляет 4,0 ± 1,0 минут.

После операции раневая поверхность зоны радиохирургического воздействия обрабатывается 6% раствором перманганата калия.

В 1-ые сутки после радиохирургического лечения зона воздействия покрыта белой фибриновой пленкой. Заживление раны после радиохирургического воздействия проходит под этой фибриновой пленкой. Частичное отторжение струпа начинается с 4 – 5 суток, причем в первую очередь процесс возникает на периферии зоны радиовоздействия. Через 8 – 14 дней после радиохирургического лечения происходит отторжение струпа, что нередко сопровождается незначительными кровяными либо сукровичными выделениями из половых путей, о которых пациентка должна быть обязательно проинформирована перед выполнением самой операции. Полная эпителизация раны после радиохирургического воздействия возникает через 30 – 40 дней. Неполная, замедленная эпителизация происходит при наличии недиагностированного или не полностью пролеченного воспалительного процесса, а также при наличии другой гинекологической патологии дисгормонального характера (миома матки, аденомиоз, гиперпластические процессы эндометрия и др.).

Общеизвестно, что при отторжении струпа после традиционной электроэксцизии в 15 – 30% случаев наблюдается кровотечение [18]. В отличие от этого, после радиохирургического воздействия при соблюдении описанных выше правил выполнения операции обильное кровотечение из зоны радиохирургического вмешательства отмечается крайне редко. Обильные кровяные выделения из половых путей могут возникать после проведения радиохирургического лечения у недообследованных или не полностью пролеченных пациенток с хроническим цервицитом. Следует заметить, что при гистологическом исследовании биоптата после радиохирургического лечения у 70% пациенток в гистологическом заключении констатируется наличие участков активного воспаления (даже при отрицательных результатах на заболевания, передаваемые половым путем, и I – II степени чистоты влагалищного мазка).

В связи с тем, что у большинства больных с доброкачественными заболеваниями шейки матки нередко в толще шейки матки имеется хронический воспалительный процесс, с целью профилактики рецидивирования заболевания и подготовки к радиохирургическому лечению по показаниям следует проводить предварительную санацию генитального тракта. Учитывая значительную частоту инфекционно-воспалительных заболеваний нижнего отдела женских половых органов, целесообразно проводить предоперационную санацию влагалища препаратом «Гексикон» (НИЖФАРМ, Россия) по 1 свече утром и вечером в течение 5 дней. Восстановление биоценоза слизистой оболочки влагалища основано на избирательном действии препарата на грамположительные и грамотрицательные бактерии без бактериоцидного и бактериостатического действия на лактобациллы.

После проведения радиохирургического вмешательства на шейке матки, с целью улучшения течения репаративных процессов в зоне радиохирургического воздействия целесообразно назначать больным влагалищные свечи «Депантол» (НИЖФАРМ, Россия). «Депантол» – это комбинированный препарат, оказывающий регенерирующее, антисептическое действие, обладающий выраженной местной противомикробной активностью. Свечи «Депантол» применяют интравагинально по 1 суппозиторию 2 раза в сутки в течение 7 – 10 дней. Наиболее целесообразно начинать применять данный препарат с 7-х – 10-х суток после радиохирургического вмешательства. Его применение оказывает выраженный местный антисептический эффект, способствуя не только лучшему отхождению струпа, но и приводит к более благоприятному течению послеоперационного периода.

После радиохирургического лечения больные нередко предъявляют жалобы на незначительные, непродолжительные тянущие боли в нижних отделах живота и в пояснице. При возникновении болей больным целесообразно назначать препарат «нурофен» либо «нурофен плюс» (Reckitt Benckiser Healthcare) по 200 – 400 мг 2 – 3 раза в сутки. Препарат принимают с учетом индивидуальной переносимости.

При кольпоскопической диагностике эктопии шейки матки, при цитологическом заключении, свидетельствующем об отсутствии онкологической патологии, у молодых нерожавших женщин можно проводить поверхностное радиоволновое воздействие без предварительного забора материала для гистологического исследования. В ряде случаев можно не проводить фиксацию шейки матки пулевыми щипцами. Поверхностное прижигание осуществляется в режиме «Коагуляция» шариковым электродом, круговыми движениями от периферии к центру патологического очага (режимы «Разрез и коагуляция», «Коагуляция», мощность 2 – 4 единицы). Применение радиоволнового метода оказывает незначительное повреждающее действие на ткани, что не является фактором, препятствующим их хорошему заживлению.

Эктопия шейки матки в 67,7% случаев сочетается с воспалительными процессами шейки матки и влагалища, при этом возбудители сексуально-трансмиссивных инфекций встречаются в 55,9% случаев [37]. При осложненной форме эктопии шейки матки (в сочетании с воспалительным процессом вульвы и влагалища различной этиологии) вначале необходимо провести общее и/или местное этиотропное лечение в соответствии с данными бактериоскопического, бактериологического, кольпоскопического и цитологического исследований. После этого на 5-й – 7-й день следующего менструального цикла целесообразно провести радиохирургическое лечение.

Прежде чем выполнять радиохирургическое вмешательство, необходимо провести визуальную оценку предполагаемой зоны воздействия, чтобы выбрать оптимальный режим работы аппарата, мощность воздействия и необходимые электроды для выполнения операции. При проведении радиохирургического лечения вначале необходимо произвести эксцизию измененных зон или всей зоны трансформации петлевым электродом нужного размера и формы, которые входят в дополнительный комплект для гинекологии (режим «Разрез и коагуляция», мощность 3 – 4 единицы), а затем с помощью шарикового электрода выполнить радиокоагуляцию измененных тканей (режим «Коагуляция», мощность 2 – 5 единиц).

Одним из показаний к радиохирургическому лечению является **железисто-мышечная гипертрофия шейки матки с наличием ретенционных кист** (Ovulae Nabothii). Единичные или множественные ретенционные кисты шейки матки образуются в связи с перекрытием устья крипт в процессе плоскоклеточной метаплазии в зоне трансформации неизмененной шейки матки, либо при хроническом цервиците, с последующим накоплением в них слизи [19]. Ретенционные кисты обычно мелкие, но могут и достигать в диаметре более 1,0 см, располагаются не только в области наружного зева, но и в слизистой оболочке цервикального канала (Рис. 12). В клинической практике для обозначения данной нозологии практические врачи нередко используют термин «цервикоз», включая в него увеличенную (гипертрофированную) шейку матки, «нафаршированную» ретенционными кистами (Ovulae Nabothii) [33]. Хотя в МКБ-Х данной нозологии нет, но в практической медицине этот термин нередко используют, поскольку он наиболее полно отражает те патологические процессы, которые определяются при клинико-визуальном и кольпоскопическом обследовании шейки матки. Для марсупиализации ретенционных кист целесообразно применять радиопунктуру. Специально для ее выполнения фирма-производитель разработала электроды с тонкой изолированной иглой. При этом следует ввести иглу на глубину 1 – 2 см в месте локализации Ovulae Nabothii. Для радиопунктуры оптимально применять режим «Разрез плюс коагуляция» при мощности 1 – 3 единицы. Каждая манипуляция занимает доли секунды. Как правило, при проведении радиопунктуры анестезии не требуется.

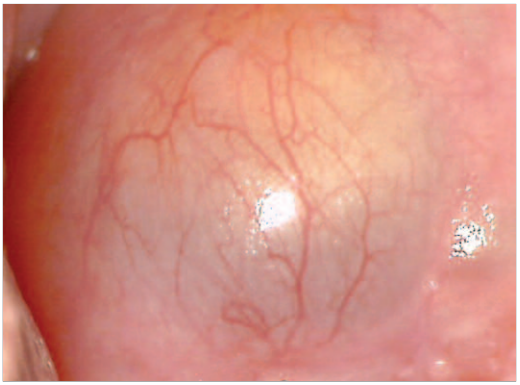

Рис. 12. Ретенционная киста. Нормальный сосудистый рисунок

При наличии закрытых желез больших размеров у больных с гипертрофированной шейкой матки производится радиохирургическая эксцизия измененных тканей шейки. При выполнении эксцизии быстро и асептично удаляют закрытые железы (применяется режим «Разрез и коагуляция» при мощности 2 – 4 единицы с последующей коагуляцией удаленной зоны).

Лейкоплакия – патологический процесс, связанный с ороговением поверхностных отделов многослойного плоского эпителия шейки матки. Лейкоплакия возникает в результате изменения многослойного плоского эпителия с потерей функции гликогенообразования и гиперкератозом (ороговением).

Термин «лейкоплакия» (в переводе с греческого – «белая бляшка») был предложен Швиммером в 1887 году и до настоящего времени остается общепринятым в отечественной литературе и в клинической практике. Зарубежные исследователи и патоморфологи для обозначения данной патологии чаще всего используют термин «дискератоз». Они рассматривают простую лейкоплакию как гипер- и паракератоз в многослойном плоском эпителии влагалищной части шейки матки.

Лейкоплакия шейки матки занимает особое место в структуре заболеваний шейки матки. Во многом это связано с тем, что до настоящего времени остаются спорными вопросы патогенеза, доброкачественности или злокачественности течения этого заболевания.

За последнее десятилетие накоплен большой фактический материал по гистофизиологии и патологии шейки матки. Это позволило определить гистогенез различных заболеваний шейки матки и отразить его в современных классификациях: Международной номенклатуре болезней и Международной классификации болезней (МКБ-10). Так в МКБ-10 лейкоплакия шейки матки (ЛШМ) входит в группу «Невоспалительные болезни женских половых органов» и относится к подгруппе «Другие невоспалительные заболевания шейки матки» под кодом N 88.0 – Лейкоплакия шейки матки.

Классификация лейкоплакии шейки матки

- Простая лейкоплакия.
  - Гиперкератоз в многослойном плоском эпителии шейки матки
  - Паракератоз в многослойном плоском эпителии шейки матки
- Лейкоплакия с атипией (относят к CIN).

Наиболее полно патология шейки матки представлена в Гистологической классификации опухолей женской половой системы, основанной на гистогенетическом подходе (1994). Простая ЛШМ в этой классификации относится к группе опухолеподобных образований, тогда как лейкоплакия с атипией – к эпителиальным опухолям в группе плоскоклеточных образований, как цервикальная интраэпителиальная неоплазия с кератинизацией.

Частота лейкоплакии шейки матки в популяции составляет 1,1%, а в структуре заболеваний шейки матки – 5 – 8% [6, 8, 14, 43].

Одним из дискуссионных и принципиальных вопросов остается вопрос о доброкачественности и злокачественности течения ЛШМ. Простая форма лейкоплакии чаще всего имеет доброкачественный характер, тогда как лейкоплакия с атипией озлокачествляется в 30 – 35% случаев [6, 7, 36, 40]. Инвазивный рак шейки матки диагностируется у 6,1% больных ЛШМ [3, 20]. Злокачественную трансформацию многослойного плоского эпителия шейки матки на фоне ЛШМ наблюдают у 10 – 30% больных [8, 19, 41, 44]. Поэтому для выбора адекватной тактики ведения больных ЛШМ необходимо проводить их комплексное обследование.

В настоящее время этиологические факторы возникновения ЛШМ точно не установлены. Все факторы риска возникновения данной патологии делятся на эндогенные и экзогенные. К эндогенным факторам, определяющим возможность возникновения ЛШМ, относят гормональные нарушения, наследственность, состояние иммунной системы, возрастные изменения организма. К экзогенным факторам риска относят вирусную инфекцию, травматические повреждения шейки матки, химические средства воздействия, курение, хроническое воспаление.

Большое значение для диагностики и прогноза течения ЛШМ имеют данные клинического обследования больных. При сборе анамнестических данных обращают внимание на характер менструальной функции (возраст наступления менархе, длительность периода становления менструальной функции, ритм менструаций), исход беременностей, наличие в анамнезе заболеваний шейки матки, а также характер и эффективность предшествующей терапии.

Больные с ЛШМ в большинстве случаев не предъявляют никаких жалоб, заболевание протекает бессимптомно и данную патологию выявляют случайно на осмотре у врача акушера-гинеколога. Жалобы пациенток с ЛШМ чаще всего обусловлены сопутствующими гинекологическими заболеваниями. Они проявляются в виде обильных

белей (в 30% случаев), редко в виде контактных кровянистых выделений, которые должны настораживать клинициста в отношении малигнизации процесса. Клиническая симптоматика значительно запаздывает по сравнению с морфологическими изменениями, в связи с чем даже при наличии злокачественного процесса больные могут не предьявлять никаких жалоб.

При осмотре шейки матки в зеркалах у больных ЛШМ нередко диагностируют белое пятно с четкими границами на эпителии шейки матки, достаточно часто видимое невооруженным глазом до обработки растворами уксуса и/или Люголя, либо определяют наличие тонкой белой пленки, которая может легко слущиваться. Данное образование может быть приподнято над поверхностью многослойного плоского эпителия или находиться с ним на одном уровне (Рис. 13, 14). Внешние проявления простой лейкоплакии зависят от толщины кератинового слоя. После его удаления визуализируются блестящие участки розового цвета, свидетельствующие об истинных размерах поражения.

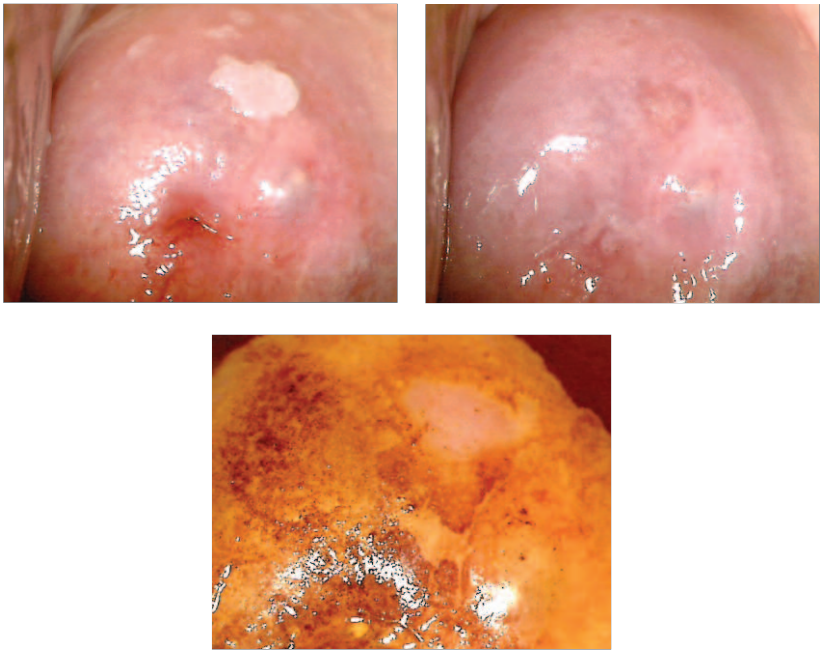

Рис. 13. Кератоз. Атипический плоский эпителий (L-SIL).

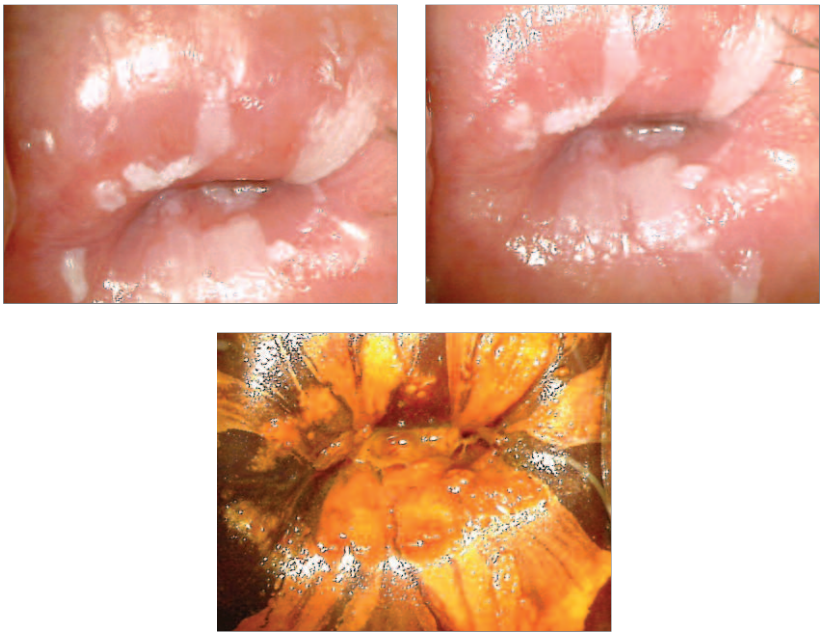

Рис. 14. Атипический плоский эпителий (кератоз). L-SIL. Гистологически простая форма лейкоплакии.

Комплексное обследование у больных ЛШМ включает в себя кольпоскопические, цитологические, морфологические, а также бактериоскопические и бактериологические методы.

В современной кольпоскопической классификации (Рим, 1990) ЛШМ относят к пункту II «Аномальные кольпоскопические признаки» с возможной локализацией процесса в пределах зоны трансформации и вне этой зоны.

При исследовании 60 больных ЛШМ (средний возраст 36,8 ± 2,73 лет) с разными формами этой патологии, нами (М.М. Дамиров, А.С. Бушкова) было установлено, что у 40 больных с простой формой заболевания основными кольпоскопическими картинами были: йоднегативные зоны отмечали у всех больных, ацетобелый эпителий – у 83%, мозаика – у 35%, пунктуация – у 28%, наличие пленок лейкоплакии – у 20%. Участки лейкоплакии йоднегативны, так как в них всегда отсутствует гликоген. После обработки 3% раствором уксусной кислотой участок лейкоплакии белеет, более очерчивается.

Следует отметить, что у больных с простой формой ЛШМ преобладающим признаком является наличие немых йоднегативных зон, а также характерные лейкоплакические бляшки, которые легко снимаются ватным тампоном. Последний признак выявлялся у каждой пятой больной. В случае выявления ацетобелого эпителия он носил тонкий характер, мозаика и пунктация были нежными.

В группе у 20 больных ЛШМ с атипией ведущими кольпоскопическими картинами были: йоднегативные зоны и ацетобелый эпителий, которые выявляли у всех больных, мозаика – у 80%, пунктация – у 60%, наличие пленок лейкоплакии – у 50%.

У 50% пациенток ЛШМ с атипией патологические изменения эпителия выявлялись уже на этапе обзорной кольпоскопии (грубые бляшки), после обработки 3% раствором уксуса ацетобелый эпителий становился более густым, мозаика и пунктация чаще всего носили грубый характер.

Согласно терминологической **Bethesda System** (2001) (адаптированный вариант), простая форма ЛШМ относится к группе «Негативный в отношении интраэпителиального поражения или злокачественности», а лейкоплакия с атипией – к группе «Атипии плоских клеток». Совместно с доктором медицинских наук, профессором И.П. Шабаловой всем 60 обследованным больным ЛШМ проводили тестирование на присутствие ДНК 14 онкогенных типов ВПЧ при выполнении жидкостного цитологического исследования.

Решающим методом диагностики ЛШМ является морфологическое исследование биоптата шейки матки. Для его качественного выполнения необходимо проводить прицельную биопсию из патологических участков, выявленных при кольпоскопическом исследовании. ЛШМ на разных участках шейки матки может иметь различное гистологическое строение (в одном очаге повреждения акантоз может сочетаться с атипическим эпителием), в связи с чем обычная ножевая биопсия небольшого участка патологического очага может быть неинформативной. Поэтому при обнаружении ЛШМ следует удалить все патологически измененные участки, определенные при кольпоскопическом исследовании.

У больных ЛШМ наряду с биопсией из измененных тканей шейки матки необходимо выполнять и выскабливание цервикального канала. Необходимость изучения состояния тканей цервикального канала обусловлена тем, что ЛШМ может развиваться не только на влагалищной части шейки матки, но и в участках плоскоклеточной метаплазии слизистой оболочки цервикального канала. Поэтому

для исключения предраковых изменений и злокачественной трансформации эпителия в комплекс диагностических мероприятий у больных ЛШМ необходимо включать выскабливание слизистой оболочки эндоцервикса.

Радиоволновая хирургия является одним из наиболее эффективных методов лечения ЛШМ.

Методика радиохирургического лечения у больных с ЛШМ

После проведения кольпоскопического и цитологического исследований вначале выполняется выскабливание цервикального канала, после чего – радиохирургическая эксцизия из патологически измененных тканей шейки матки. При проведении биопсии необходимо получить качественный материал из диагностированных зон поражения, с захватом здоровой ткани по границе патологического участка. Глубина радиохирургической эксцизии определяется индивидуально и зависит от диагностированного характера патологического процесса. Желательно удалить весь патологический участок в один тур петли, но возможно выполнение нескольких туров.

При выполнении радиохирургической эксцизии чаще всего применяется рабочий режим «Разрез и коагуляция», мощность выбирается в пределах от 2 до 4 единиц (зависит от размеров патологи- ческой зоны и индивидуальной электропроводимости тканей пациентки). После выполнения эксцизии тканей проводится выравнивание основания раны петлевым электродом (режим «Разрез и коагуляция», мощность 2 – 4 единицы). При возникновении кровотечения из зоны радиохирургического воздействия применяют шариковые электроды (режим «Разрез и коагуляция», мощность 2 – 4 единицы; либо режим «Коагуляция», мощность 3 – 5 единиц). Затем шариковым электродом проводится коагуляция зоны воздействия дуговыми движениями от центра патологического очага к периферии (режимы «Разрез и коагуляция», «Коагуляция», мощность 3 – 4 единицы).

Радиоволновая технология позволяет полностью удалить патологически диагностируемую зону с последующей гистологической верификацией этой ткани (Рис. 15).

Средняя продолжительность выполнения радиоволновой эксцизии в сочетании с радиокоагуляцией шейки матки у больных ЛШМ составляет 4,0 ± 1,0 минут.

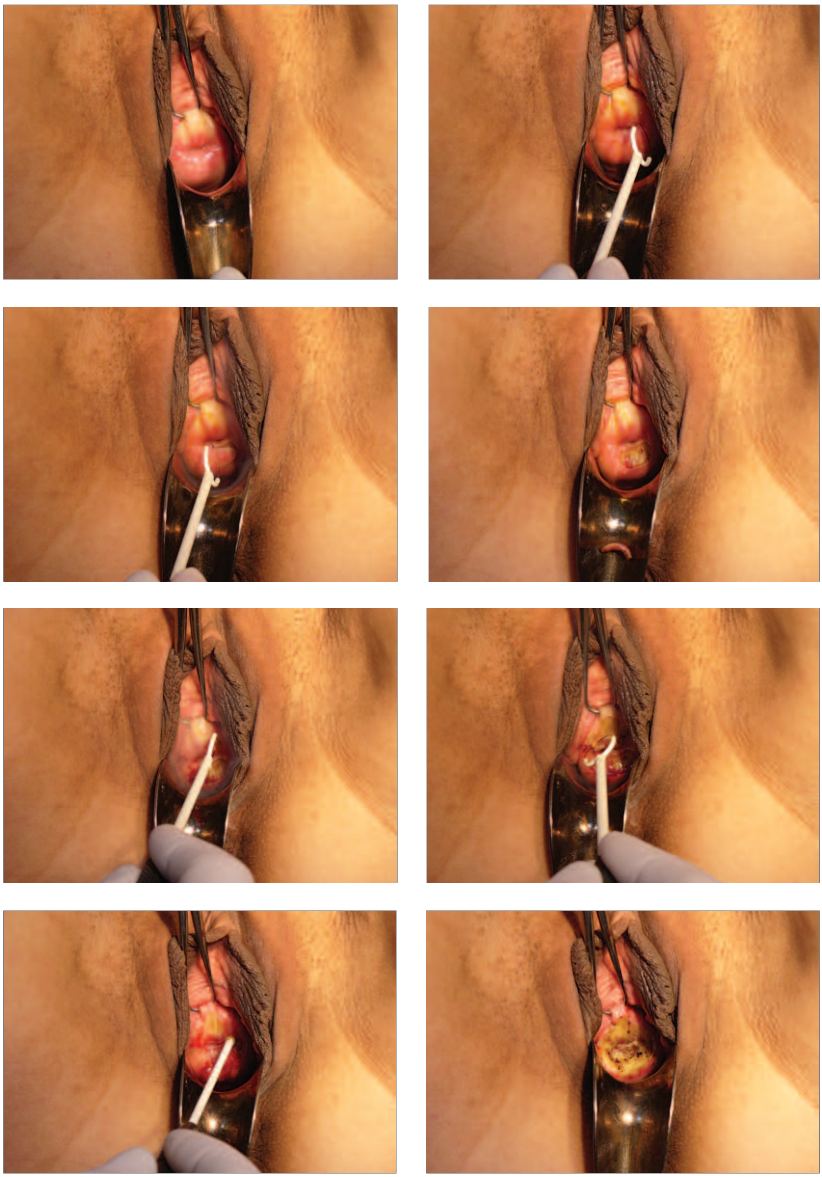

Рис. 15. Расширенная биопсия шейки матки радиохирургическим методом.

При гистологическом диагнозе «лейкоплакия с атипией» необходимо выполнять радиоконизацию шейки матки с последующим детальным гистологическим исследованием удаленных тканей.

Конусовидная радиоволновая конизация шейки матки имеет широкие показания.

Показания к проведению радиохирургической конизации шейки матки:

- эрозированный эктропион;
- железисто-мышечная гипертрофия шейки матки;
- рубцовая деформация шейки матки старыми послеродовыми разрывами;
- лейкоплакия с атипией II – III ст.;
-цервикальная интраэпителиальная неоплазия II – III ст.

Противопоказанием к радиохирургической конизации шейки матки являются:

- общие противопоказания к радиоволновому вмешательству;
- подозрение на рак шейки матки и цервикального канала;
- миома матки, аденомиоз, рецидивирующая гиперплазия эндометрия, подлежащие оперативному лечению;
- цистаденома яичника;
- тяжелые соматические заболевания в стадии декомпенсации;
- коническая форма шейки матки у нерожавших женщин или ее резкое укорочение;
- сглаженность влагалищных сводов у больных пожилого возраста.

Для проведения радиоволновой конизации применяется парацервикальная или внутривенная анестезия. Для обезболивания используют 5 – 20 мл Sol. Novocaini 0,25 – 0,5% или 2 мл Sol. Lidocaini 2%. При выполнении конизации в стационаре целесообразно применять внутривенную анестезию.

С целью предоперационной санации и обезболивания перед радиохирургическим вмешательством можно эндоцервикально и/или эндовагинально вводить 6 – 10 мл препарата «Катеджель» (Монтавит, Австрия). Введение инструментов следует проводить через 5 – 10 минут после инстилляции геля.

Радиоволновая конизация на аппарате «Сургитрон™» проводится с помощью чрезвычайно технологичного инструмента – оригинального конизатора, позволяющего проводить конусовидное иссечение

патологически измененных тканей шейки матки, с вершиной конуса, направленного к внутреннему зеву, с охватом здоровой ткани по периферии поражения (Рис. 16). Данная методика позволяет провести не только удаление патологически измененных тканей, но и получить качественный материал для последующего гистологического исследования.

Рис. 16. Конизатор для выполнения радиохирургического вмешательства.

Операция проводится в малой операционной с соблюдением всех правил асептики. Для выполнения этой радиохирургической операции влагалищную порцию шейки матки обнажают с помощью зеркал и фиксируют пулевыми щипцами за переднюю губу за пределами участка, который предполагается иссечь. Обрабатывают операционное поле с удалением цервикальной слизи. Конизатор вводится строго по оси шеечного канала до внутреннего маточного зева. Для выполнения этой радиохирургической операции применяется режим «Разрез и коагуляция», индивидуально подбирается мощность, позволяющая без усилия произвести конизацию такого диаметра, чтобы захватить все измененные ткани (чаще всего на значении от 3 до 5 единиц). Вся операция выполняется одним плавным вращением конизатора по часовой стрелке с поворотом на 3600. Конизатор вращают со скоростью, обеспечивающей эффективное рассечение и коагуляцию патологически измененных тканей (Рис. 17).

Рис. 17. Конусовидная радиоволновая конизация шейки матки

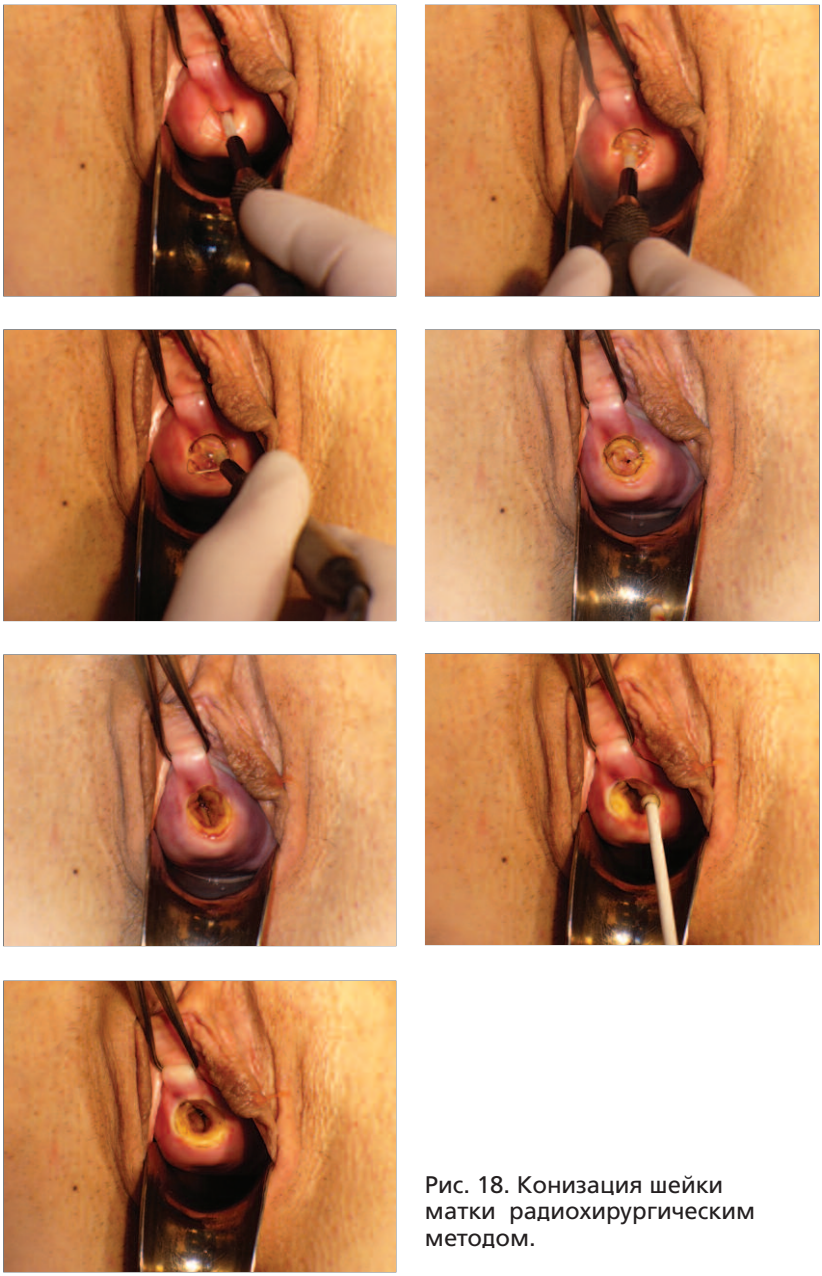

Рис. 18. Конизация шейки матки радиохирургическим методом.

Конусовидная радиоконизация должна быть достаточно широкой и высокой. Ее следует считать радикальной, если удаленный препарат содержит всю патологически измененную ткань эктоцервикса со здоровыми тканями в пределах 1,0 см. При правильно выполненной радиохирургической технике препарат всегда удаляется единым блоком (Рис. 18). При изменениях на шейке матки, распространяющихся за пределы зоны воздействия конизатора, выполняется дополнительный тур конизатора, либо проводится их петлевое иссечение (режим «Разрез и коагуляция», мощность 2 – 5 единиц). При возникновении кровотечения из удаленной зоны проводят коагуляцию кровоточащих сосудов, для чего используются шариковые электроды (режим «Разрез и коагуляция», мощность 3 – 5 единиц).

Крайне редко возникают обильные кровяные выделения из поврежденного более крупного сосуда. В таком случае вначале следует остановить кровь, прижав к кровоточащему участку марлевый тампон, а затем скоагулировать его шариковым электродом. В ряде случаев можно воспользоваться методикой непрямой коагуляции: осушается зона кровотечения, определяется кровоточащий сосуд, на который накладывается зажим «москит»; после этого необходимо активным электродом прикоснуться к бранше зажима и включить аппарат в режиме «Коагуляция» на мощности 5 единиц. После остановки кровотечения шариковым электродом проводится коагуляция зоны воздействия (режимы «Разрез и коагуляция», «Коагуляция», мощность 4 – 5 единиц).

Средняя продолжительность выполнения радиоконизации шейки матки с последующей коагуляцией зоны хирургического воздействия составляет 8,0 ± 1,5 мин. за счет проведения дополнительного гемостаза при возникновении повышенной кровоточивости из зоны вмешательства.

Следует отметить, что появились сообщения о применении в клинической практике при работе на аппарате «Сургитрон™» самостоятельно сконструированных конизаторов. Разработанный С.В. Кудиновым и Г.Г. Крыловым [21] конизатор отличается от стандартных треугольных конизаторов тем, что каркас выполнен в виде стержня, снабженного жестко прикрепленной к нему перекладиной, имеющей равные плечи и расположенной перпендикулярно к оси стержня; режущий элемент выполнен в виде двух идентичных отрезков вольфрамовой проволоки, размещенных в одной плоскости с осью стержня симметрично по отношению друг к другу, при этом каждый из отрезков проволоки одним концом прикреплен к верхнему торцу стержня,

а другим – к торцу перекладины. Полагаю, что нецелесообразно применять какие-либо самодельные манипуляторы для выполнения радиохирургических операций. Во-первых, становится значительно сложнее контролировать процесс конизации, поскольку происходит одновременное удаление тканей, расположенных на противоположных участках шейки матки. Кроме того, применение двухстороннего парусного конизатора нередко приводит к излишнему удалению тканей, в дальнейшем вызывая функциональные нарушения структуры шейки матки.

Эндометриоз шейки матки – заболевание, нередко встречающееся у молодых женщин. Эндометриоз шейки матки часто возникает после применения локальных методов деструкции у больных с эрозией (эктопией) шейки матки (особенно после проведения диатермокоагуляции шейки во второй половине менструального цикла) и родов, сопровождающихся травмой шейки матки [2, 13]. Причина возникновения эндометриоза после диатермокоагуляции шейки во многом связана с тем, что раневая послеоперационная поверхность не успевает эпителизироваться к моменту очередной менструации. Это приводит к имплантации клеток эндометрия, которые, пролиферируя, способствуют образованию этой патологии.

Чаще всего эндометриоз шейки матки клинически протекает бессимптомно, хотя возможно появление пред- и постменструальных кровяных выделений. При осмотре шейки матки в зеркалах определяются характерные гетеротопии в виде «глазков» или «тутовой ягоды». Кольпоскопически очаги эндометриоза выглядят как кисты синеватого цвета или как кровоточащие линейные и точечные зоны (Рис.19).

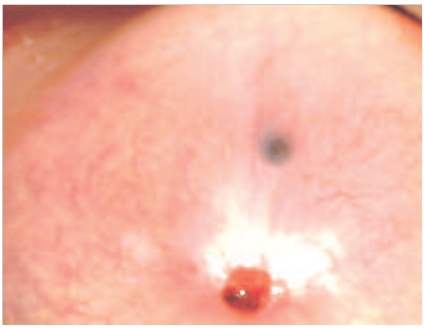

Рис. 19. Эндометриоз шейки матки

Для верификации процесса проводится радиохирургическая эксцизия из патологически измененной зоны (режим «Разрез и коагуляция», мощность 3 – 4 единицы) с последующей коагуляцией зоны воздействия (режим «Коагуляция», мощность 2 – 4 единицы). При гистологическом исследовании очаг эндометриоза состоит из железистых структур различной величины, выстланных эпителием эндометриального типа, лишенного функциональной активности или с признаками пролиферации; окружающая строма – цитогенного характера с многочисленными фибробластоподобными клетками, рассеянной инфильтрацией лимфоцитами, тонкостенными сосудами, мелкоочаговыми кровоизлияниями [19].

Эктропион – это выворот слизистой оболочки цервикального канала. Эктропион возникает в результате невостановленного разрыва шейки матки после родов, может сочетаться с другими патологическими процессами шейки матки (Рис. 20). Данный термин применяется при диагностике боковых разрывов шейки матки в области наружного зева, при деформации шейки матки, которая сопровождается истинным выворотом слизистой оболочки цервикального канала [19, 44, 46].

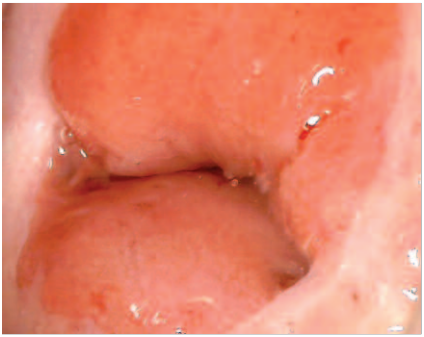

Рис. 20. Эктропион шейки матки.

Установлено, что до тех пор, пока не будет устранена деформация шейки матки, в цервикальном канале не может быть ликвидирован воспалительный процесс [5]. Длительный хронический воспалительный процесс, поддерживаемый нарушением анатомического строения шейки матки, нередко способствует возникновению лейкоплакии, CIN и может привести к инициации онкогенеза.

Для устранения возникающих анатомических нарушений у больных с эктропионом вначале выполняется биопсия патологически измененных тканей шейки радиохирургическим методом (по методике, описанной выше), а после верификации диагноза через 1 – 2 месяца проводится расширенная радиохирургическая конизации шейки матки (по методике, описанной выше).

Разрастание грануляционной ткани. Чрезмерное разрастание соединительной ткани в области культи влагалища встречается после выполненной экстирпации матки, особенно если купол влагалища формировался вторичным натяжением. Часто грануляции сопровождаются воспалительным процессом. Грануляции хорошо васкуляризированы, в связи с чем они нередко кровоточат при механическом прикосновении. При осмотре в области культи влагалища обнаруживаются единичные или множественные полиповидные, плоские, гладкие образования красного цвета, которые сужаются к основанию. Поверхность грануляционной ткани неровная, в толще их проходят сосуды. При диагностике повышенного разрастания грануляционной ткани производится их иссечение радиохирургическим методом с помощью петли соответствующего размера и конфигурации с последующей радиокоагуляцией зоны воздействия (режим «Разрез и коагуляция», мощность 2 – 4 единицы, затем переключение на режим «Коагуляция», мощность 2 – 4 единицы).

Предраковые заболевания шейки матки.

В последние годы для обозначения предраковых заболеваний шейки матки применяют различные термины: дисплазия, атипическая гиперплазия, базально-клеточная гиперплазия, цервикальная интраэпителиальная неоплазия. Эта терминологическая путаница и разная интерпретация одного и того же процесса врачами морфологами, цитологами, акушерами-гинекологами, онкологами не только приводит к разночтениям при обозначении этой патологии шейки матки, но и крайне мешает разработке оптимальных методов лечения больных.

Для понимания сущности предраковых заболеваний шейки матки большое значение имела разработка концепции «дисплазии». Термин «дисплазия» был впервые предложен J.W. Reagan в 1953 году. Дисплазия – понятие чисто морфологическое. Этот термин объединяет изменения эпителия разного генеза и биологической потенции. Дисплазия характеризуется интенсивной пролиферацией клеток

с появлением в них атипии, особенно ядер, без вовлечения в патологический процесс поверхностного слоя эпителия. Другими словами, дисплазия – это атипия эпителия шейки матки с нарушением «слоистости», но без вовлечения в процесс поверхностного слоя и стромы. Именно в этом заключается сложность ранней диагностики дисплазии, поскольку при возникновении этой патологии поверхностный пласт эпителия остается неизмененным.

Морфологическая систематизация заболеваний шейки матки, использующая термин «дисплазия», была принята и утверждена ВОЗ в качестве цитологической и гистологической классификаций в 80-х годах прошлого века. В зависимости от интенсивности пролиферации клеток и выраженности структурной и клеточной атипии в эпителиальном пласте, выделяют дисплазии легкой, умеренной, тяжелой степеней и carcinoma in situ **(CIS)**. **Слабая дисплазия** характеризуется гиперплазией клеток базального и парабазального слоев многослойного плоского эпителия (МПЭ), их клеточным и ядерным полиморфизмом. Отмечается повышенная митотическая активность базальных и парабазальных клеток, но при этом остаются неизмененными клетки промежуточного и поверхностного слоев МПЭ. При данной патологии изменения захватывают 1/3 толщи эпителиального пласта. При **умеренной дисплазии** поражается до половины толщи многослойного плоского эпителия. В мазках обнаруживаются базальные и парабазальные клетки. Наблюдается укрупнение ядер, что приводит к незначительному изменению ядерно-цитоплазматического соотношения. Появляются ядра с грубой структурой хроматина, определяются митозы, в том числе патологические. По мере усиления дисплазии прогрессирует нарушение степени дифференцировки клеток и соотношения слоев МПЭ. Так, при **тяжелой дисплазии** гиперплазированные клетки базального и парабазального слоев занимают почти всю толщу МПЭ. Имеет место выраженный полиморфизм клеток, значительное изменение ядерно-цитоплазматического соотношения, встречаются двухъядерные клетки и гигантские клетки неправильной формы с крупным ядром.

В настоящее время имеются убедительные доказательства того, что дисплазии различной степени тяжести, внутриэпителиальный рак и инвазивный рак являются последовательными стадиями малигнизации плоского эпителия шейки матки [3, 20, 27, 30]. Было установлено, что дисплазия и CIS представляют собой гистологическую непрерывность, имеют единую сущность и потенцию к прогрессии, на основании чего была принята концепция «цервикальной интра-

эпителиальной неоплазии». Поэтому на II Международном конгрессе по патологии шейки матки и кольпоскопии (1975) вместо наименования «дисплазия» был предложен и утвержден термин «цервикальная интраэпителиальная неоплазия» (CIN). CIN разделены на три стадии: CIN I – соответствует слабой дисплазии, CIN II – умеренной дисплазии и CIN III – тяжелой дисплазии и carcinoma in situ (CIS). Объединение в CIN тяжелой дисплазии и карциномы in situ было связано со сходством их ультраструктурных и цитогенетических особенностей, биологической потенции, а также тактики лечебных мероприятий.

В настоящее время по классификации Всемирной Организации Здравоохранения (WHO) предраковые заболевания шейки матки и CIS объединены под общим названием «плоскоклеточные интраэпителиальные поражения» (squamous intraepithelial lesions – SIL).

В литературе высказываются разноречивые точки зрения относительно озлокачествления разных форм CIN шейки матки. Так, по данным Я.В. Бохмана (1989) интервал между выявлением слабой степени CIN и развитием Ca in situ в среднем составляет 6 лет, умеренной – 3 года, а тяжелой – всего 1 год. Эпидемиологические исследования показали, что в 15 – 70% случаев прогрессия от CIS до инвазивного РШМ происходит в среднем в течение 10-летнего периода [32].

Следует учитывать, что далеко не всегда наблюдается дальнейшее прогрессирование CIN. Именно по этому поводу высказывался профессор Л.М. Шабад (1969): «Всякий рак имеет свой предрак, но не каждый предрак переходит в рак». Существуют различные точки зрения о продолжительности латентного периода возникновения озлокачествления при разных формах CIN. Так, в ряде работ было показано, что регрессия или, по крайней мере, отсутствие прогрессии CIN I – II в инвазивный РШМ – явление нередкое [48, 50]. Отмечено, что вероятность развития РШМ при легкой и умеренной CIN не превышает вероятности развития рака на фоне неизмененного эпителия [22].

Показано, что CIN I – II являются нестабильными процессами, которые нередко самостоятельно подвергаются регрессивным изменениям. Так, анализ течения разных форм CIN у 3529 больных, проведенный A.G. Ost r [52], показал, что вероятность спонтанной регрессии CIN I составляет 57%, персистенция – 31%, прогрессия до CIN III – 11%, тогда как прогрессия до развития инвазивного рака – только 1%. В отношении CIN II A.G. Ost r [52] были получены следующие данные: 43%, 35%, 22% и 5% соответственно. Значительно меньшая регрессии опухолевого процесса наблюдалась при CIN III

(составляет всего 33%), персистенция заболевания отмечалась в 56% наблюдений, а в 12% случаев имела место прогрессия течения патологического процесса до развития инвазивного рака. Аналогичные данные были получены и отечественными учеными [19, 29, 37] .

Следует подчеркнуть, что после получения гистологического материала характер последующих лечебных мероприятий во многом зависит от квалификации врача патологоанатома. От его заключения зависит не только выбор дальнейшей тактики ведения, но нередко и судьба больной. Все это подчеркивает особую ответственность морфолога за точность гистологического диагноза. Естественно, что чем больше опыта у исследователя, тем меньше допускается ошибок при дифференциальном диагнозе между CIN и карциномой in situ. В связи с этим, не умаляя квалификации врача-морфолога, при постанове диагноза CIN и CIS целесообразно проведение экспертного осмотра стекол для окончательной верификации диагноза и выбора оптимальной лечебной тактики.

У беременных риск прогрессирования CIN II и CIN III в инвазивную карциному минимален [19]. Имеются данные о возможности регрессии CIN II и CIN III у некоторых женщин после родов [53].

Таким образом, не все случаи CIN прогрессируют, и большинство начальных степеней поражения могут спонтанно регрессировать. Даже высокие степени CIN могут самостоятельно регрессировать, хотя возможность перехода в инвазивные формы значительно увеличивается при тяжелой атипии.

Лечение больных с CIN шейки матки

Правильный выбор метода лечения у больных с различными стадиями CIN шейки матки имеет особое значение для предупреждения рецидива заболевания или перехода последнего в РШМ. При этом у женщин молодого возраста целесообразно применение органосохраняющих и щадящих методов лечения.

С целью морфологической верификации диагноза больным с диагностированным при кольпоскопическом и цитологическом исследованиях CIN шейки матки необходимо на первом этапе провести биопсию из патологически измененных тканей. Для этого производится прицельная радиохирургическая биопсии ткани, при которой удаляется участок, исходя из данных кольпоскопического исследования. У больных с подозрением на CIN шейки матки необходимо

проведение широкой биопсии не только с удалением всего патологического очага, а также с иссечением ткани на границе патологического и неизмененного участков шейки матки. Такой способ забора материала позволяет достоверно охарактеризовать патологический процесс. Особенности морфологической характеристики CIN шейки матки делают необходимым получение биоптата, в котором есть эпителий с подлежащей тканью. Данный материал в дальнейшем подвергается последующим серийно-ступенчатым исследованием тканей. Методика проведения радиохирургической биопсии подробно изложена выше.

Следует отметить, что недопустимо установление диагноза CIN только по результатам биопсии из измененных тканей шейки матки, без обследования цервикального канала. Диагностическое выскабливание цервикального канала является одним из видов биопсии, когда материалом для гистологического исследования служит слизистая оболочка цервикального канала. Выскабливание цервикального канала проводится одновременно с биопсией шейки матки. В случаях, когда при кольпоскопии зону патологического очага выявить не удается, а имеется цитологическое подтверждение (или подозрение) на наличие CIN шейки матки, следует прибегать к конизации шейки матки.

После гистологической верификации диагноза выбор лечебной тактики определяется степенью поражения CIN шейки матки.

Несмотря на то, что в 50-60% случаев поражения, диагностированные как CIN I, спонтанно регрессируют, больным нередко проводится ненужное лечение – конизация шейки матки. Следует уточнить, что при слабой дисплазии шейки матки (CIN I) хирургическое лечение не проводится. Рекомендуется исследование на ВПЧ, скрытую инфекцию, санация нижнего отдела генитального тракта и иммунокоррегирующее лечение. В дальнейшем, после получения трех нормальных цитологических заключений пациентка должна подвергаться ежегодному цитологическому скринингу. При персистенции дисплазии или повышении ее тяжести показана радиохирургическая конизация шейки матки (по методике, описанной выше).

Адекватным лечением больных с CIN II – III шейки матки у женщин репродуктивного возраста является радиохирургическая конизация шейки матки, которая является одновременно диагностической и лечебной процедурой. Основным принципом лечебной конизации является удаление патологической части шейки матки в пределах здоровых тканей. Радиохирургическая конизация шейки матки проводится по методике, описанной выше.

Недопустимо установление диагноза CIN шейки матки только по результатам биопсии без обследования цервикального канала. В случаях, когда при кольпоскопии зону патологического очага выявить не удается, а имеется цитологическое подтверждение (или подозрение) на наличие злокачественного процесса, следует прибегать к конизации шейки матки. Более того, диагноз микроинвазивной карциномы может быть установлен только на основании широкой биопсии с удалением всего патологического очага с последующим серийно-ступенчатым исследованием конуса шейки матки.

Автор категорически не согласен с рекомендациями некоторых ученых о возможности применения метода радиоволновой хирургии врачами акушерами-гинекологами для лечения рака шейки матки in situ [17]. Выполнение радиохирургического лечения у больных РШМ врачами акушерами-гинекологами дискредитирует данный метод лечения, поскольку нередко не позволяет радикально удалить патологически измененные ткани, что приводит к прогрессированию заболевания. Лечение данной патологии является прерогативой врачей-онкологов, у которых разработан строго определенный порядок выполнения хирургических вмешательств в зависимости от диагностируемой стадии развития онкологической патологии.

Своевременно начатая и адекватно проведенная терапия доброкачественных и предраковых заболеваний шейки матки позволяет добиться хороших результатов, включая сохранение фертильности.

Применение радиоволновой методики лечения заболеваний шейки матки значительно облегчает, ускоряет и улучшает выполнение хирургической процедуры. Контроль глубины разрушения ткани, сокращение времени проведения операции, уменьшение расходования анестетиков и вспомогательных материалов, значительное снижение интра- и послеоперационных осложнений, выраженный косметический эффект, сокращение сроков временной потери трудоспособности и прекрасные возможности для проведения реабилитации свидетельствуют о целесообразности широкого применения этой инновационной технологии в гинекологической практике.

Также необходимо отметить, что радиоволновые генераторы «Сургитрон EMC» и «Сургитрон DF 120» широко и успешно применяются в оперативной гинекологии, в частности для проведения лапароскопических органосохраняющих операций [42].

Таким образом, радиоволновая хирургия – это современный атравматичный метод физического воздействия на ткани. Применение радиоволновой хирургической техники на аппаратах «Сургитрон EMC» и «Сургитрон DF 120» значительно облегчает, улучшает и ускоряет хирургические процедуры у больных с доброкачественными и предраковыми заболеваниями шейки матки. Универсальность радиохирургических приборов «Сургитрон™», небольшие размеры аппаратов, мобильность, надежность при эксплуатации позволяют считать его применение инновационным методом лечения различных доброкачественных и предраковых заболеваний шейки матки.

Выбор оптимальной методики радиохирургического лечения в зависимости от данных клинико-визуального, кольпоскопического и цитологического обследований позволяет добиться хороших результатов при минимальном повреждении тканей шейки матки, что особенно актуально при лечении молодых женщин, желающих сохранить репродуктивную функцию.

Применение радиохирургического метода лечения позволяет уменьшить число госпитализируемых больных, расширяет возможность оказания высококвалифицированной медицинской помощи в амбулаторных и стационарзамещающих учреждениях, повышает качество жизни пациенток.

Список литературы

1. Актуальные вопросы акушерства, гинекологии и репродуктологии. /Под ред. Е.В.Коханевич. – М.: Триада-Х. – 2006 – 480 с.
2. Баскаков В.П., Цвелев Ю.В., Кира Е.Ф. Эндометриоидная болезнь. – СПб., 2002 – 452 с.
3. Бохман Я.В. Руководство по онкогинекологии. – СПб.: Фолиант, 2002 – 542 с.
4. Бургхардт Э., Пикель Г., Жирарди Ф. Кольпоскопия. Атлас и руководство. – М.: Мед. Литература, 2008 – 199 с.
5. Воробьева О.М. Лазеротерапия хронических персистирующих эндоцервицитов после пластических операций на шейке матки. Автореф. дисс. канд. мед. наук. – М., 2003 – 19 с.
6. Гинекология: Национальное руководство. /Под ред. В.И.Кулакова, И.Б.Манухина, Г.М.Савельевой. – М., 2007 – 1072 с.
7. Гинекология: руководство для врачей. / Под ред. В.Н.Серова, Е.Ф.Кира. – М., 2008 – 840 с.
8. Гинекология от пубертата до постменопаузы. Практ. руководство для врачей. /Под ред. Э.К.Айламазяна. – М.: МЕДпресс-информ, 2004 – 448 с.
9. Голубкова О.В. Оптимизация тактики ведения женщин с доброкачественными заболеваниями шейки матки при помощи методов радиохирургии и озонотерапии. Автореф. дисс. канд. мед. наук. – М., 2003 – 19 с.
10. Давыдов А.Б., Богатов В.В., Шабанов А.М. Совершенствование методов диагностики и лечения опухолей околоушной слюнной железы. – Тверь, 2000 – 143 с.
11. Дамиров М.М. Аденомиоз. – М.: «БИНОМ», 2004 – 316 с.
12. Дамиров М.М. Лазерные, криогенные и радиоволновые технологии в гинекологии. – М:, «БИНОМ», 2004 – 172 с.
13. Дамиров М.М. Аденомиоз: современный подход к диагностике и лечению (учебное пособие). – М., РМАПО, 2008 – 41 с.
14. Женская консультация: руководство. /Под ред. В.Е.Радзинского. – М.: ГОЭТАР-Медиа, 2009 – 472 с.
15. Заболевания шейки матки, влагалища и вульвы (Клинические лекции) /Под ред. проф. В.Н.Прилепской. – М., 1999 – 432 с.
16. Зуев В.М. Применение лазерного излучения для лечения патологии шейки матки. /Глава в монографии В.Н.Прилепской «Заболевания шейки матки, влагалища и вульвы». – М., 1999 – сс.183 – 200.
17. Карелов А.К. Физиохирургические методы лечения заболеваний шейки матки. /Глава в монографии В.Н.Прилепской «Патология шейки матки и генитальные инфекции». – М.: МЕДпресс-информ, 2008 – с.115 – 118.
18. Ковалев М.И. Низкоинтенсивное и высокоэнергетическое лазерное излучение в акушерстве и гинекологии. – М., 2000 – 173 с.
19. Кондриков Н.И. Патология матки. – М.: Практическая медицина, 2008 – 334 с.

20. Клиническая онкогинекология: Руководство для врачей. /Под ред. В.П.Козаченко – М.: Медицина, 2005 – 376 с.
21. Кудинов С.В., Крылов Г.Г. Новые технологии в радиохирургии патологии шейки матки.// матер. Междун. конгресса «Радиоволновая хирургия на современном этапе». – М., 2004 – сс. 111 – 112.
22. Кустаров В.Н., Линде В.А. Патология шейки матки. – СПб.: Гиппократ, 2002 – 144 с.
23. Лазарев И.И., Софрони М.Ф., Бондарь Э.Р. и др. К вопросу о цитологической верификации предраковых процессов шейки матки //Новости клинической цитологии России. – 2001, Т.5 – № 3 – 4 – сс.139 – 141.
24. Лейзерман М.Г., Старосветский А.Б. Радиоволновая хирургия в оториноларингологии. – М., 2003.
25. Легков В.А. Радиохирургическое лечение доброкачественных заболеваний шейки матки. Автореф. дисс. канд. мед. наук. – М., 2000 – 19 с.
26. Майстренко Н.Л., Юшкин А.С., Кольц А.В., Калашников С.А. Преимущества радиоволновой диссекции тканей. // матер. Междун. конгресса «Радиоволновая хирургия на современном этапе». – М., 2004 – с.16.
27. Минкина Г.Н., Манухин И.Б., Франк Г.А. Предрак шейки матки. – М.: Аэрограф-медиа, 2001 – 112 с.
28. Минкина Г.Н. Классификация заболеваний шейки матки. /Глава в монографии В.Н.Прилепской «Патология шейки матки и генитальные инфекции». – М.: МЕДпресс-информ, 2008 – сс. 42 – 47.
29. Минкина Г.Н. Мониторинг цервикальных интраэпителиальных неоплазий. /Глава в монографии В.Н.Прилепской «Патология шейки матки и генитальные инфекции». – М.: МЕДпресс-информ, 2008 – сс. 48 – 52 с.
30. Новикова Е.Г., Чиссов В.И. Органосохраняющее лечение в онкогинекологии. – М., 2000.
31. Обоскалова Т.А., Глухов Е.Ю., Кононов Ю.В., Шевченко В.В. Применение широкополосной радиоволновой хирургии в амбулаторной гинекологии: пособие для врачей. – Екатеринбург: изд-во «Фотек», 2007 – 24 с.
32. Подистов Ю.И., Лактионов К.П., Петровичев Н.Н. и др. Эпителиальные дисплазии шейки матки (диагностика и лечение). – М.: ГОЭТАР-Медиа, 2006 – 136 с.
33. Полякова В.А. Онкогинекология: руководство для врачей. – М., 2001 – 192 с.
34. Прилепская В.Н., Рудакова Е.Б., Кононов А.В. Эктопии и эрозии шейки матки. – М.: МЕДпресс-информ, 2002 – 176 с.
35. Прилепская В.Н., Роговская С.И., Межевитинова Е.А. Кольпоскопия: Практическое руководство. – М.: ГЭОТАР Медицина, 2003.
36. Прилепская В.Н. Заболевания шейки матки, влагалища и вульвы. – М.: Медпресс-информ, 2005.
37. Прилепская В.Н. Патология шейки матки и генитальные инфекции. – М.: МЕДпресс-информ, 2008 – 384 с.

38. Профилактика рака шейки матки. Руководство для врачей. – М. МЕДпресс-информ, 2007 – 56 с.
39. Роговская С.И., Прилепская В.Н. Новые технологии в профилактике рака шейки матки // Гинекология – 2008 – № 1, Т.10 – сс. 3 – 6.
40. Руководство по амбулаторно-поликлинической помощи в акушерстве и гинекологии. /Под ред. В.И.Кулакова, В.Н.Прилепской, В.Е.Радзинского. – М., 2006 – 1056 с.
41. Русакевич П.С. Заболевания шейки матки. – Мн., 2000 – 368 с.
42. Сахаутдинова И.В., Гаибова Н.Т. Радиоволновая хирургия в гинекологической практике/ Глава в монографии В.Н.Прилепской «Патология шейки матки и генитальные инфекции». – М.: МЕДпресс-информ, 2008 – сс. 119 – 124.
43. Справочник по акушерству, гинекологии и перинатологии. / Под ред. Г.М.Савельевой. – М., 2006 – 720 с.
44. Хмельницкий О.К. Цитологическая и гистологическая диагностика заболеваний шейки и тела матки: Руководство. – СПб.: Сотис, 2000 – 332 с.
45. Шабалова И.П., Полонская Н.Ю. Основы цитологической диагностики. – М.: ГОЭТАР-Медиа, 2009 – 136 с.
46. Altchek A., Deliqdisch L. The Uterus. Pathology, Diagnosis and Management. – Springer Verlaq, N.Y., 1991 – 446 p.
47. Bernstein S.Y., Sanchez-Ramos L., Ndubisi B. Liquid-based cervical cytologic smear study and conventional Papanicolaou Smear: a metaanalysis of prospective studies comparing cytologic diagnosis and sample adequacy. // Am. J.Obstet. Gynecol. – 2001 – Vol. 185. – pp. 308 – 317.
48. Juskevicius R., Zou K.H., Cibas E.S. An analysis of factors that influence the ASCUS/SIL ratio of pathologists //Am. J. Clin. Pathol. – 2001 – Vol. 116 – pp. 331 – 335.
49. Massad L.S., Collins Y.C., Meyer P.M. Biopsy correlates of abnormal cervical cytology classified using the Bethesda system // Gynecol. Oncol. – 2001 – Vol. 82 – pp. 516 – 522.
50. Nawroth F., Sudik R., Wolf C., Quaas J. Is there an increase of serum antisperm antibodies following surgery in the cervical transformation zone for cervical intraepithelial neoplasia (CIN)? // Zentralbl. Gynekol. – 2000 – Vol. 122 – pp. 165 – 168.
51. Ohshiro T., Calderhead R.G. Low Level Laser Therapy: A Practical introduction. – Chichester, New York, 1988.
52. Ost r A.G. Natural history of cervical intraepithelial neoplasia: a critical review. //Int. J. Gynec. Pathol. – 1993 – Vol. 12 – pp. 186 – 192.
53. Yost N.P., Santoso J.T., McIntire D.D. Postpartum regression rates of antepartum cervical intraepithelial neoplasia II and III lesions. // Obstet. Gynecol. – 1999 – Vol. 93 – pp. 359 – 362.

РАДИОВОЛНОВЫЕ ГЕНЕРАТОРЫ «СУРГИТРОН™», ЭЛЕКТРОДЫ И АКСЕССУАРЫ ДЛЯ ГИНЕКОЛОГИИ • WWW.SURGITRON.RU

S10B – Базовый комплект электродов (7 в упаковке) длина 5 см. и S10B/4 длина 10 см.:

TC7B – Треугольный петлевой электрод с тонкой дугой, D 6,35 мм

TBIB – Круглый петлевой электрод с тонкой дугой, D 6,35 мм

TC3B – Ромбовидный петлевой электрод с тонкой дугой, D 4,76 мм

TA3B – Игольчатый электрод, D дуги 0,79 мм, длина иглы 9,53 мм

TD3B – Шариковый электрод,D шарика 2 мм

TF1B – Электрод с широкой иглой

TA8B – Игольчатый электрод Vari-Tip (с выдвижной иглой)

H1 – Подставка для электродов

W35 – Комплект электродов изогнутых Bayonette LLETZ для лечения эрозии (5 в упаковке, длина 10 см):

W34 – Шариковый электрод Bayonette, D 5 мм

W33 – Эндоцервикальный квадратный электрод Bayonette LLETZ, 8 мм x 10 мм

W30 – Петлевой электрод Bayonette LLETZ, D 15 мм

W31 – Петлевой электрод Bayonette LLETZ, D 20 мм

W32 – Петлевой электрод Bayonette LLETZ, D 25 мм

W4 – Комплект электродов прямых LLETZ для лечения эрозии (5 в упаковке, длина 10 см):



W18 – Шариковый электрод Bayonette, D 5 мм

F2D – Эндоцервикальный квадратный электрод, 8 мм x 10 мм

W1D – Петлевой электрод LLETZ, D 15 мм

W2D – Петлевой электрод LLETZ, D 20 мм

W3D – Петлевой электрод LLETZ, D 25 мм

W15 – Комплект электродов для удаления генитальных образований (4 в упаковке):

W16 – Электрод угловой квадратный, длина 9 см

W17 – Электрод квадратный, длина 4,5 см

W18 – Шариковый электрод, D 5 мм, длина 9 см

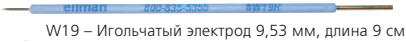

W19 – Игольчатый электрод 9,53 мм, длина 9 см

G1 – Электрод для конизации, длина 7 см

G1/4 – Электрод для конизации, длина 10 см

РАДИОВОЛНОВЫЕ ГЕНЕРАТОРЫ «СУРГИТРОН™», ЭЛЕКТРОДЫ И АКСЕССУАРЫ ДЛЯ ГИНЕКОЛОГИИ • WWW.SURGITRON.RU

НОВИНКА!

Электроды и пинцеты ACE-TIP из новейшего сплава: бескровное рассечение при t 38° C без налипания тканей



TNAA3B – Электрод игольчатый Ace-Tip, D дуги 0,79 мм, L иглы 9,53 мм



TNAEE305 – Электрод игольчатый Ace-Tip, сгиб 45 гр.

TNAB2B – Электрод петлевой Ace-Tip круглый с тонкой дугой, D 9,53 мм

TNAD13B – Электрод шариковый Ace-Tip, шарик заостренный, D 4,75 мм

ACBF-015 – Биполярный пинцет ACe-Tip, L 17,2 см, бранши прямые, D 0,7 мм

ACBF-017 – Биполярный пинцет ACe-Tip, L 17,2 см, бранши прямые, D 1,5 мм

ACBF-021 – Биполярный пинцет ACe-Tip Bayonette, L 16,5 см, бранши прямые, D 1,0 мм, внутренняя сторона браншей ребристая

ACBF-022 – Биполярный пинцет ACe-Tip Bayonette, L 18,5 см, бранши прямые, D 1,0 мм

L7 – Электроды для лапароскопии (5 в упаковке):

L3 – Лапароскопический электрод шариковый 2 мм

L4 – Лапароскопический электрод игольчатый 9,5 мм

L5 – Лапароскопический электрод крючковый 2,3 мм

L6 – Лапароскопический электрод – скальпель 2,3 мм

L8 – Лапароскопический электрод с крючковой иглой

H69 – Ретрактор вагинальных боковых стенок

H58 – Комплект зеркал гинекологических, подключаемых к эвакуатору дыма (2 в упак.– стандартное и большое)

W130 – Набор из переходника и шланга для подключения зеркал к эвакуатору дыма

Зеркало по Куско с проводником к эвакуатору дыма